R. RICHARD

LÉSIONS OSTÉOPATHIQUES DU MEMBRE INFÉRIEUR

PHYSIOPATHOLOGIE
et techniques de normalisation

MALOINE S.A. ÉDITEUR - PARIS

LÉSIONS OSTÉOPATHIQUES
DU MEMBRE INFÉRIEUR

DU MEME AUTEUR CHEZ LE MEME EDITEUR

Lésions ostéopathiques du sacrum (1978)
Lésions ostéopathiques iliaques (1979)
Ostéopathie 1979

OUVRAGES A PARAITRE :

Lésions ostéopathiques du membre supérieur
Lésions ostéopathiques vertébrales (2 Tomes)

Raymond RICHARD D.O. M.R.O. (n.z.)

Registered Ostéopath

Membre de l'American Academy of Osteopathy

LÉSIONS OSTÉOPATHIQUES DU MEMBRE INFÉRIEUR

Physio-pathologie et Techniques de normalisation

MALOINE S.A. EDITEUR PARIS

27, rue de l'Ecole-de-Médecine 75006 Paris

1980

© Maloine S.A. Editeur 1980

La loi du 11 mars n'autorisant, aux termes des alinéas 2 et 3 de l'article 41, d'une part, que les « copies ou reproductions strictement réservées à l'usage privé du copiste et non destinées à une utilisation collective » et, d'autre part, que les analyses et les courtes citations dans un but d'exemple et d'illustration, « toute représentation ou reproduction intégrale, ou partielle, faite sans le consentement de l'auteur ou de ses ayants-droit ou ayants-cause, est illicite » (alinéa 1er de l'article 40). Cette représentation ou reproduction, par quelque procédé que ce soit, constituerait donc une contrefaçon sanctionnée par les articles 425 et suivants du Code Pénal.

ISBN 2-224-00657-8

REMERCIEMENTS

A Monsieur le Docteur A. TRILLAT, professeur de clinique orthopédique à l'Université de Lyon I, pour ses travaux sur les lésions méniscales.

A Monsieur le Docteur I.-A. KAPANDJI, qui a bien voulu m'autoriser à reproduire certaines figures de ses excellents ouvrages de « Physiologie articulaire ».

A Monsieur le Docteur G. GACON, chirurgien ostéo-articulaire dont les interventions chirurgicales m'ont permis une meilleure approche de l'anatomie du membre inférieur.

Aux Docteurs Fred L. MITCHELL D.O., Peter S. MORAN D.O. et Neil A. PRUZZO D.O. qui ont bien voulu m'autoriser à m'inspirer de certains de leurs travaux au sein de « THE INSTITUTE FOR CONTINUING EDUCATION IN OSTEOPATHIC PRINCIPLES ».

A l'AMERICAN ACADEMY OF OSTEOPATHY pour avoir bien voulu m'autoriser à m'inspirer de certains passages du Docteur W.-F. STRACHAN D.O. contenus dans « Principles of Osteopathic Technic » de H.-H. FRYETTE D.O.

PRÉFACES

THE WINDSOR COLLEGE OF APPLIED OSTEOPATHY

It would not be possible, I think, to find anyone better qualified to service the science of Osteopathy in memory of our founder Dr. Andrew Taylor Still, than the author of this book Dr. Raymond Richard, D.O.

It is very apparent that the author's sympathy lies in making the science of Osteopathy immortal. His dedication to osteopathy is only surpassed by the excellent production of his completed works.

The Osteopathic profession, I am sure is proud to recognize and pleased to honour this stalwart champion. His kindly manner, his readiness to share his knowledge and ability with others, his keen and alert appreciation of the needs of our growing profession have peculiarly marked Dr. Raymond Richard, D.O. as an outstanding figure in Osteopathy today. He has set an example of unselfish service that will be an inspiration to his colleagues.

I am indeed fortunate to have met this great man and to be associated with him, and I know that still further contributions will come forth to the profession which he loves so dearly.

His friends in Osteopathy, I am sure, will join me in extending sincere appreciation for this evidence of his continuous search and interest in a great cause.

Evan Lallemand

Dr. Evan Lallemand, D.O., F.S.O., N.D.,
M.Cr.O.A., M.N.Z.R.O., U.O.P.G.,
Dean of:
The Windsor College of Applied Osteopathy,
Sydney, Australia.

New Zealand Register of Osteopaths (Inc.)

The honour of writing a small preface to this book has been accorded to me and it gives me extreme pleasure so to do.

Dr. Raymond Richard D.O.,M.R.O.(NZ), has been a personal friend of mine over a considerable period of time. A more dedicated Osteopathic Physician I have yet to meet. This, his latest book on Osteopathic medicine is indeed a masterpiece and one that has been needed in the profession for many a long year. Easy to understand even for the student and his handling of manipulation of the lower extremities is superb.

There is much in the study of Osteopathic medicine as put forward in this book, which should prove of value to Physician and Student alike and to those who contemplate entering this noble profession. Readers will find that once they have started reading this book, it will indeed be difficult to put aside.

From my own position, having practiced Osteopathic medicine for over twenty years and met many Osteopathic Physicians, I rarely have met a practitioner of Dr. Richard's calibre.

He is both dedicated and talented.

I extend my sincerest congratulations for a brilliant treatise on a subject that is very dear to my heart.

Quentin Skinner.

PsD,DPHT(USA),DO,MRO(NZ)
Registered Osteopath, New Zealand.

ANDRÉ PHILIPPE D.O., M.R.O. (NZ)
Registered Ostéopath

Préfacer un livre est généralement le privilège de personnes choisies et sollicitées par l'auteur en fonction des qualités et de la réputation que celui-ci leur attribue.

D'autre part, c'est également pour celui qui accepte cet honneur un moyen et une occasion de louer le travail de l'auteur.

Ces deux démarches, l'une provoquant l'autre, déterminent la préface ; mais si le choix par l'auteur d'une personne est généralement relativement subjectif, parce que souvent déterminé par des liens affectifs ou amicaux, l'auteur d'une préface, lui, se doit à la rigueur de l'objectivité, car il est juge de ce qu'il écrit mais non partie de l'ouvrage qui lui fait suite.

C'est dans cet état d'esprit que j'ai le plaisir de présenter le troisième travail de mon ami Raymond Richard.

Une fois encore, et avec une méthodologie qui force toujours mon admiration, Raymond Richard développe dans les lésions ostéopathiques du membre inférieur, avec la même maîtrise que dans ses précédents ouvrages la somme énorme des connaissances qu'il a acquises puis, passées au crible de la réflexion, de la controverse et de l'application intelligente.

Tout y est clair, ordonné, et par là, permet au professionnel de rationaliser son approche, d'affiner ses techniques, en bref et pour le moins, de mieux comprendre, se comprendre et faire comprendre une ostéopathie académique parce que fidèle à ses origines.

Le succès étant le résultat d'un travail de qualité, une fois de plus, celui de Raymond Richard est certain d'y accéder.

André PHILIPPE D.O., M.R.O. (Nz)

« L'art de la thérapeutique manuelle est ancien ; je tiens en haute estime ceux qui l'ont découvert comme ceux qui, génération après génération, me succèderont et dont les travaux contribueront au développement de l'art manuel de guérir ».

HIPPOCRATE

Professeur JOANNON

Titulaire de la Chaîne d'Hygiène et de Médecine préventive

à la Faculté de Médecine de Paris

« Nous ne voulons plus, écrivait cet auteur, ignorer systématiquement des moyens thérapeutiques dont les observateurs, qui paraissent probes et sagaces, affirment la bienfaisance. Nous voulons que le bien-fondé de leurs croyances et de leurs déclarations soit reconnu ou nié à la suite de consciencieuses recherches. Nous ne voulons pas qu'à ce contrôle correct, uniquement dirigé vers les résultats, se substituent indéfiniment une raideur conformiste, un mépris injustifié, une hostilité presque puérile (au sens pathologique du mot) soutenus par des arguments dérisoires, un dogmatisme doucereux et hypocrite ou franchement féroce, une tyrannie. Nous voulons dénoncer tout ce qu'il y a de sot et de méchant dans cette attitude absolument contraire à l'esprit scientifique et nuisible au progrès, sans oublier que ce sont surtout les malades qui en pâtissent ».

Sous l'éclairage de cette qualité et de cette fonction, chaque mot prend une portée considérable et mérite réflexion.

8e Congrès de l'Association Médicale Mondiale à Rome

Paroles prononcées
à l'Audience accordée aux Médecins
par

S. S. PIE XII

L'homme, dans son être personnel, n'est pas ordonné en fin de compte, à l'utilité de la société, mais au contraire la communauté est là pour l'homme...

L'autorité publique détient sans doute une autorité directe et le droit de poser des exigences à l'activité de l'homme, mais en aucun cas elle ne peut disposer directement de son être physique. Aussi toute atteinte directe à son essence constitue un abus de compétence de l'autorité...

Quant à l'intérêt du patient, le médecin n'a pas plus de droit à intervenir que le patient ne lui en concède...

Comme l'État ne détient pas ce droit direct de disposition, il ne peut donc pas le communiquer au médecin pour quelque motif ou but que ce soit.

INTRODUCTION

Cet ouvrage n'a aucune prétention exhaustive. Sa finalité est de tenter, avec modestie, d'expliquer et de motiver les rapports mécaniques pouvant exister entre le pied et le bassin dans un concept ostéopathique, renforçant ainsi la notion d'interdépendance et d'unité fonctionnelle du corps humain, tout en ne perdant pas de vue que la physio-pathologie articulaire ne représente qu'un tout petit compartiment de l'art ostéopathique.

Ce travail s'adresse aussi bien aux praticiens dont la formation universitaire semble délaisser quelque peu les troubles fonctionnels articulaires non objectivables par des examens complémentaires, qu'aux praticiens, aux insuffisances universitaires parfois préjudiciables, dont le comportement thérapeutique semble n'être guidé que par un sens instinctif.

Je remercie très sincèrement tous les professeurs de faculté, chirurgiens, médecins, ostéopathes américains, anglais, canadiens, australiens et néo-zélandais, pour l'horizon qu'ils m'ont ouvert et l'aide précieuse qu'ils ont bien voulu m'apporter.

Cette science adulte, qu'est l'ostéopathie, telle qu'elle est enseignée et pratiquée à l'étranger, s'individualise et se démarque très nettement de la médecine traditionnelle et des prestations académiques, tant par son système de pensée et de raisonnement dont l'originalité ne fait aucun doute, que par ses modalités d'applications pratiques qui peuvent être considérées comme une thérapeutique spéciale.

Par ses conceptions fondamentalement différentes, elle répond aux exigences humaines. Compte-tenu du respect des

libertés essentielles et du fait que l'autorité publique ne peut disposer de l'être physique de chaque citoyen ; tout ceci semble poser le problème de la légitimité du monopole médical et de la défense des intérêts des malades.

Je forme le vœu que la France, berceau des idées progressives et humanitaires, organise cette profession, dans le cadre des pays membres de la Communauté Européenne Économique, sans nuire à son originalité et à sa définition Stillienne et je reste intimement persuadé que le monde souffrant lui en sera reconnaissant.

R. RICHARD

PLAN

Chapitre I. — Suites mécaniques montante et descendante

Chapitre II. — Les lésions méniscales

Chapitre III. — Considérations générales sur les entorses

Chapitre IV. — L'entorse du genou

Chapitre V. — L'entorse tibio-tarsienne

Chapitre VI. — L'entorse sous-astragalienne

Chapitre VII. — L'entorse de Chopart

Chapitre VIII. — L'entorse de Lisfranc

Chapitre IX. — Tests de mobilité

Chapitre X. — Techniques de normalisation

CHAPITRE I

SUITES MÉCANIQUES MONTANTE ET DESCENDANTE

Du couple « cuboïde-scaphoïde » et réciproquement, les relations de cause à effet du concept ostéopathique nous permettent de mettre en évidence, deux grandes suites mécaniques : une montante et une descendante.

La suite mécanique montante trouve sa lésion primaire au niveau du couple « cuboïde-scaphoïde » et sa lésion secondaire au niveau d'une rotation iliaque postérieure. Une fausse jambe courte existe, secondaire à la rotation iliaque postérieure.

La suite mécanique descendante trouve sa lésion primaire au niveau d'une rotation iliaque antérieure, d'étiologie traumatique, et sa lésion secondaire au niveau du couple « cuboïde-scalphoïde ». Une fausse jambe longue existe, secondaire à la rotation iliaque antérieure.

Ces deux suites mécaniques ne peuvent s'expliquer que par une connaissance parfaite de l'arthrologie, de la myologie, de l'ostéologie et de la physiologie articulaire, dans le cadre d'une pathologie ostéopathique.

Nous essaierons, dans cet ouvrage, de dégager les points essentiels nécessaires à la bonne compréhension et à la déduction logique des ces suites mécaniques.

Si la ligne centrale de gravité du corps est modifiée, la répartition des pressions du poids du corps sur le triangle d'appui plantaire, sur le cuboïde et sur le scaphoïde, devient différente et peut se répercuter sur la statique pelvienne.

SUITE MECANIQUE MONTANTE

trouvant sa lésion primaire au niveau du couple « scaphoïde-cuboïde », et sa lésion secondaire au niveau de l'aile iliaque postérieure. Il s'agit d'une fausse jambe courte secondaire à la postériorité iliaque. La lésion iliaque vient du bas.

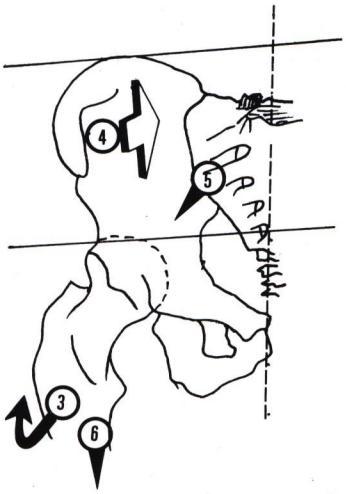

1 LP — **Au niveau du pied :**
- ou cuboïde en rotation interne
- ou scaphoïde en rotation externe
- ou association des deux.

2 LS — **Au niveau du genou :**
Rotation externe de l'extrémité supérieure péronéo-tibiale (jambier postérieur et long péronier latéral)

3 LS — **Au niveau de la hanche :**
Rotation externe coxo-fémorale

4 — Ilium postérieur (biceps crural)

5 LS — Position relative sacrée antéro-inférieure

6 — Fausse jambe courte

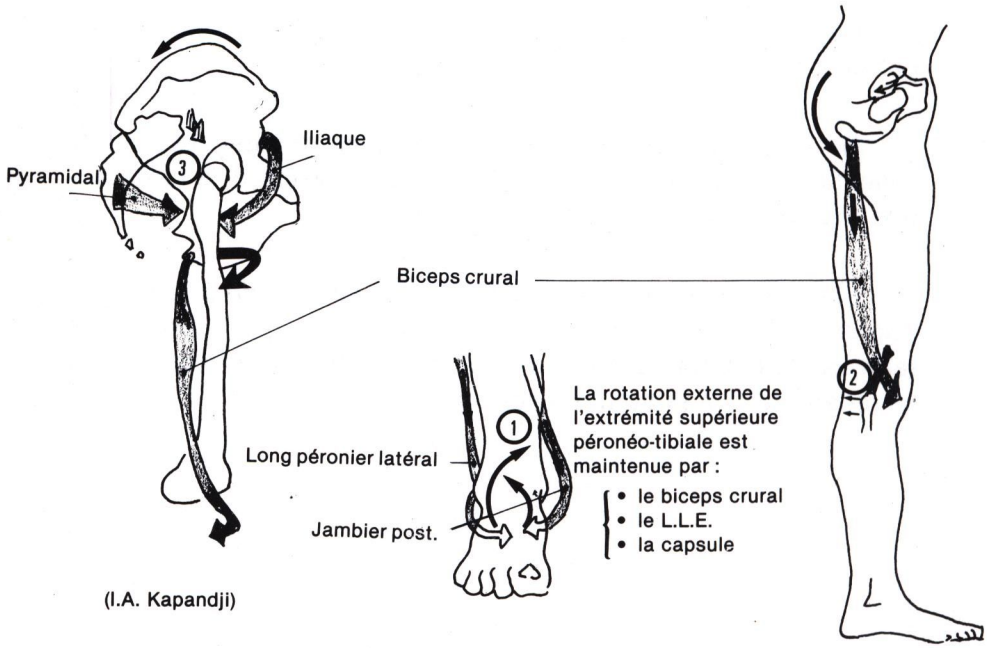

(I.A. Kapandji)

SUITE MECANIQUE DESCENDANTE

trouvant sa lésion primaire au niveau de l'aile iliaque antérieure traumatique et sa lésion secondaire au niveau du couple « scaphoïde-cuboïde ». Il s'agit d'une fausse jambe longue secondaire à l'antériorité iliaque.

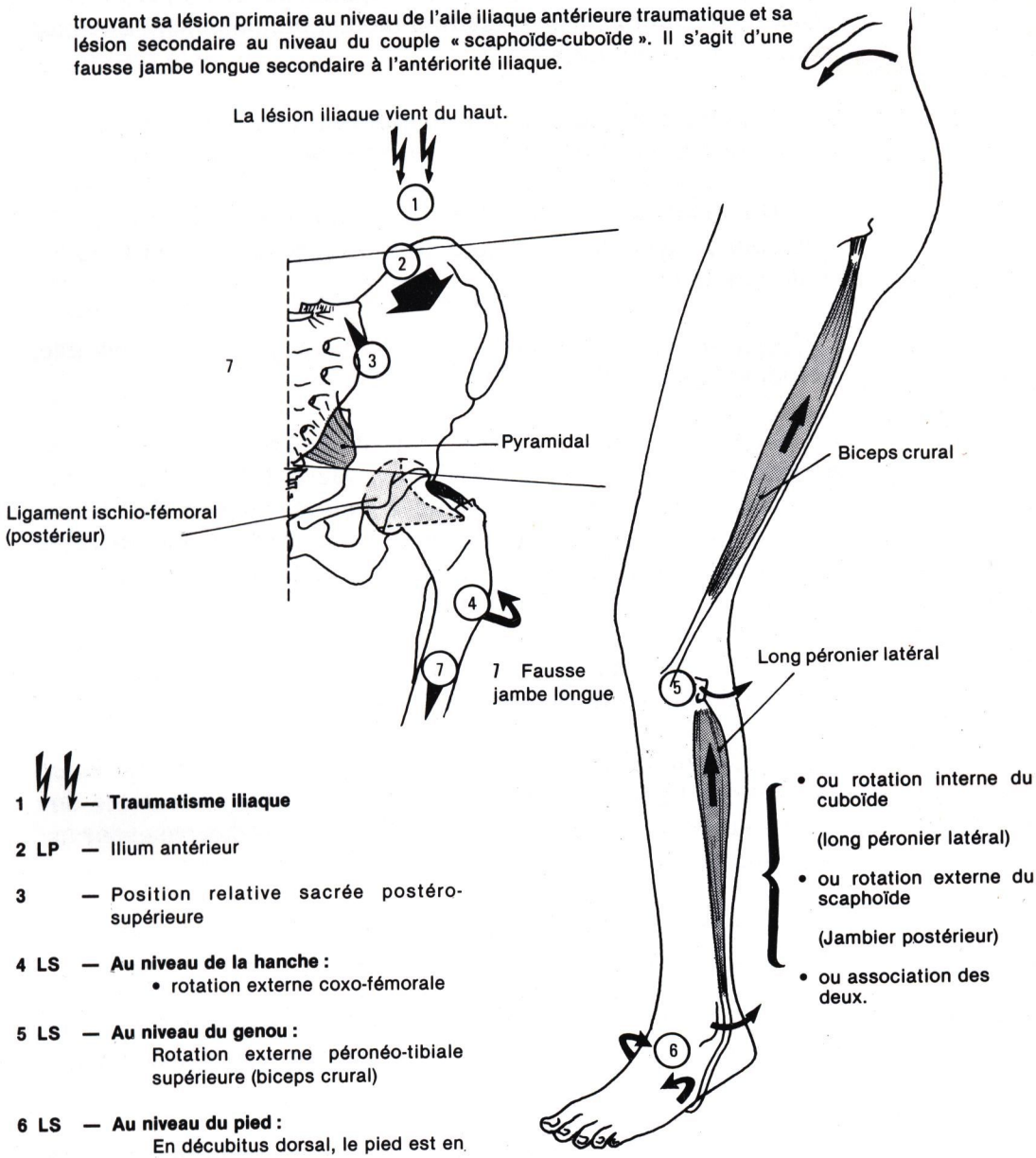

1 — **Traumatisme iliaque**

2 LP — Ilium antérieur

3 — Position relative sacrée postéro-supérieure

4 LS — **Au niveau de la hanche :**
- rotation externe coxo-fémorale

5 LS — **Au niveau du genou :**
Rotation externe péronéo-tibiale supérieure (biceps crural)

6 LS — **Au niveau du pied :**
En décubitus dorsal, le pied est en rotation externe.

La statique, comme toutes ses fonctions dans la bipédie, est conditionnée par le triangle d'appui plantaire et toutes pertubations de la statique plantaire entraînent le prolongement du corps hors de son axe normal.

Les lésions mécaniques pelviennes peuvent retentir sur l'équilibre stato-dynamique du pied et la réciproque est vraie.

Nombreux sont les malades, surtout les femmes, qui consultent pour un syndrome douloureux du pied imputable à une modification de la statique.

— Les lésions du pied, dont la fréquence est considérable, entrainent des problèmes mécaniques complexes.

— Les douleurs du pied peuvent résulter de phénomènes dégénératifs ou inflammatoires mais, souvent, la douleur a pour seule origine, des modifications de la statique du pied. Ces modifications de la statique du pied sont à même de provoquer des conséquences mécaniques à distance sur la ceinture pelvienne, la colonne vertébrale et le crâne.

— La réciproque est vraie car ces modifications peuvent également résulter de la statique de la ceinture pelvienne.

— Ces modifications s'enchainent et s'organisent par le jeu des actions ligamentaires et tendineuses sur l'échafaudage des facettes articulaires au niveau des différentes pièces osseuses qui se juxtaposent et s'emboitent.

— A l'encontre de la colonne vertébrale, les membres nous offrent la possibilité de la comparaison palpatoire anatomique.

— En ostéopathie, établir un diagnostic, c'est connaitre son anatomie ; c'est ainsi qu'il sera possible de déceler la lésion ostéopathique articulaire.

Au niveau du membre inférieur, le déplacement du centre de gravité et la rupture du triangle d'appui plantaire peuvent se produire :

— Soit par l'intermédiaire du long péronier latéral sur le cuboïde dont la résultante est très souvent « une rotation interne du cuboïde ».

— Soit par l'intermédiaire du jambier postérieur sur le scaphoïde dont la résultante est très souvent « une rotation externe du scaphoïde ».

— Soit par l''intermédiaire d'une association « long péronier latéral et jambier postérieur » dont la résultante aboutit, la plupart du temps, à un couple de rotation « cuboïde-scaphoïde » :

- cuboïde en rotation interne ;
- scaphoïde en rotation externe.

La rotation la plus fréquente semble être la rotation interne du cuboïde.

A. — ANATOMIE OSTEOPATHIQUE DU CUBOÏDE

Un certain nombre de particularités anatomiques permettent de concevoir la fréquence de la rotation interne du cuboïde :

- Ses connexions ligamentaires,
- Son rôle statique,
- Sa conformation osseuse et articulaire,
- Ses rapports musculaires.

1) Connexions ligamentaires :

— Sa face dorsale :
donne insertion au ligament scapho-cuboïdien dorsal.

— Sa face interne :
donne insertion au ligament interosseux scapho-cuboïdien.

— Son bord inférieur :
donne insertion au ligament scapho-cuboïdien plantaire.

— Ses autres faces :
ne présentant aucun moyen d'union ligamentaire réunissant le cuboïde au scaphoïde, ceci permet de comprendre que la rotation interne du cuboïde ou la rotation externe du scaphoïde, ou les deux rotations associées seront plus fréquentes que les rotations inverses.

— Les attaches ligamentaires permettent de mieux comprendre la prédisposition de rotation de ces deux os ainsi que la notion de couple pouvant exister entre ceux-ci.

2) Rôle statique :

— Le cuboïde représente le point culminant de l'arche externe du pied : c'est l'angle d'appui.

— Le cuboïde se trouve au carrefour des forces et des pressions qui s'exercent sur le pied : articulation calcanéo-cuboïdienne.

— Dans le pied plat statique, la lésion primaire ostéopathique est pelvienne ou vertébrale et la lésion secondaire se situe au niveau du ligament de CHOPART qui semble refléter la cause directe de l'affaissement plantaire.

Cette lésion primaire pelvienne ou vertébrale est transmise au pied par l'intermédiaire d'une rotation externe du tibia qui provoque un phénomène d'abduction anormale du pied. Cette abduction du pied a pour cause un changement d'orientation de toute la jambe qui a subi une rotation externe et, de ce fait, tout le poids du corps est transmis sur l'arc interne presque entièrement. Le centre de gravité tombe en dedans de la ligne du gros orteil et ceci va modifier le mouvement normal de l'astragale dont l'équilibre dépend des points d'appui « scaphoïde-cuboïde » qui, au lieu de glisser sur le calcanéum, est arrêté par les ligaments de l'articulation sous-astragalienne et de CHOPART.

Au déplacement du centre de gravité, s'ajoute la tension du long péronier latéral qui produit une rotation interne du cuboïde, la rotation externe du tibia entrainé celle du péroné.

3) Conformation osseuse et articulaire :

Le cuboïde est un os court, inégalement cubique, à base supéro-interne, qui termine, en dehors, la rangée antérieure du tarse par une crête inféro-externe. Celle-ci résulte de la convergence des faces plantaire et dorsale de l'os.

Le cuboïde s'articule :

— Au niveau de sa face postérieure :

avec la grande apophyse du calcanéum, conformée en selle de cheval : transversalement concave, verticalement convexe en haut et concave en bas. Cette face se prolonge en dedans, en bas et en arrière, par une éminence qui joue un rôle capital dans le mécanisme producteur de la lésion en rotation du cuboïde. Il s'agit de l'apophyse pyramidale ou coronoïde, laquelle, dans la torsion du pied en dedans, vient se loger dans la cavité coronoïdienne de la face antérieure du calcanéum.

LE TRIANGLE D'APPUI PLANTAIRE

— Si les points de gravité qui tombent sur le cuboïde et le scaphoïde échouent ailleurs, le triangle d'appui plantaire est perturbé, et, à son tour, est à même de perturber toute la statique pelvienne.

— Le déplacement du centre de gravité et la rupture du triangle d'appui plantaire, en dehors des cas traumatiques, peuvent se produire :

- soit par l'intermédiaire du long péronier latéral sur le Cuboïde
- soit par l'intermédiaire du jambier postérieur sur le Scaphoïde
- soit par l'intermédiaire de cette association.

— La forme de la voûte plantaire (Fig. 3) s'apparente ainsi à celle d'une voile, d'un foc gonflé par le vent. Son sommet est nettement déporté vers l'arrière et le poids du corps s'applique sur son versant postérieur (flèche) en un point (croix noire Fig. 2) situé au centre du cou-de-pied.

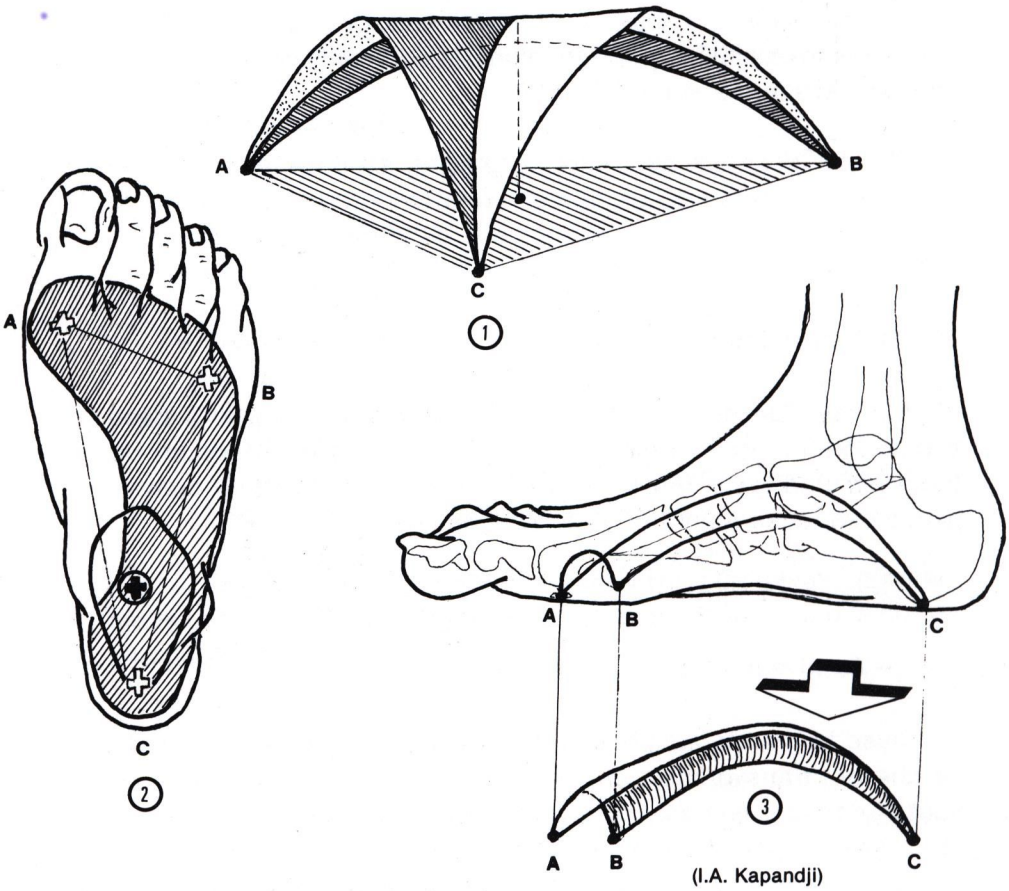

(I.A. Kapandji)

LE PIED PLAT STATIQUE

(I.A. Kapandji)

① LP — Pelvienne ou vertébrale

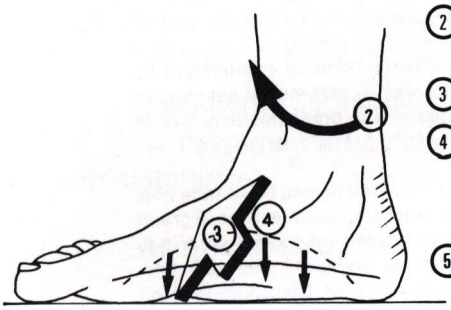

② LS — Rotation externe tibio-péronière entrainant celle de son extrémité inférieure.

③ LS — Abduction anormale du pied.

④ — Le poids du corps est transmis sur l'arc interne qui bascule en dedans et s'abaisse. Le centre de gravité tombe en dedans de la ligne du gros orteil.

⑤ PH.LES — Tension réactionnelle du jambier postérieur

⑥ LS — Rotation externe du scaphoïde

⑦ PH.LES — Tension réactionnelle du long péronier latéral

⑧ LS — Rotation interne du cuboïde

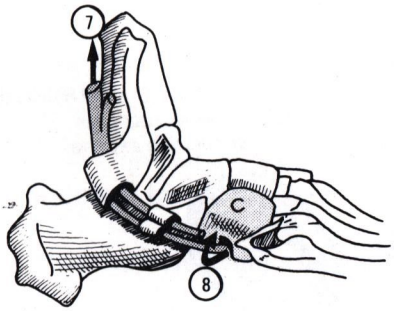

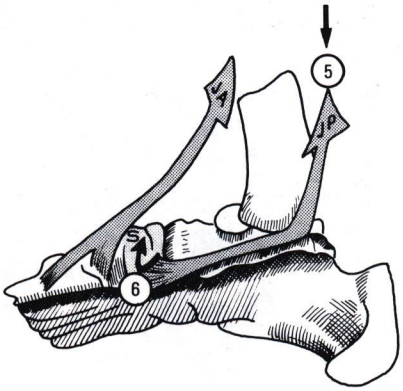

⑨ Le tableau du pied plat statique est réalisé.

LA ROTATION INTERNE DU CUBOÏDE ET LA ROTATION EXTERNE DU SCAPHOÏDE

Sont conditionnées par leur conformation osseuse et articulaire

(1) **Rotation interne du cuboïde :** Le cuboïde s'articule au niveau de sa face postérieure avec la grande apophyse du calcanéum conformée en selle de cheval : transversalement concave, verticalement convexe en haut et concave en bas. Cette face se prolonge en dedans, en bas et en arrière par une éminence qui joue un rôle capital dans le mécanisme producteur de la lésion en rotation du cuboïde. Il s'agit de l'apophyse pyramidale ou coronoïde, laquelle, dans la torsion du pied en dedans, vient se loger dans la cavité coronoïdienne de la face antérieure du calanéum. Cette apophyse pyramidale limite la rotation externe du cuboïde en jouant le rôle de butée, ce qui permet de comprendre la prédisposition qu'a le cuboïde à tourner en rotation interne.

(2) **Rotation externe du scaphoïde :** Le scaphoïde s'articule au niveau de sa face postérieure avec la tête de l'astragale. Cette face est concave, ovalaire, lisse, à grand axe transversal. Cette face se rétrécit et se trouve légèrement coudée au niveau de son extrémité interne afin de mieux épouser la convexité astragalienne. Cependant, la convexité de la tête astragalienne déborde très largement en dedans la face postérieure du scaphoïde ; ce qui permet de comprendre qu'il est plus difficile pour la scaphoïde de tourner en rotation interne, car :

- L'extrémité interne du scaphoïde semble se heurter à la convexité débordante de la tête astragalienne et,
- La saillie plantaire du bord inférieur du scaphoïde semble faire « butée » sur cette convexité.

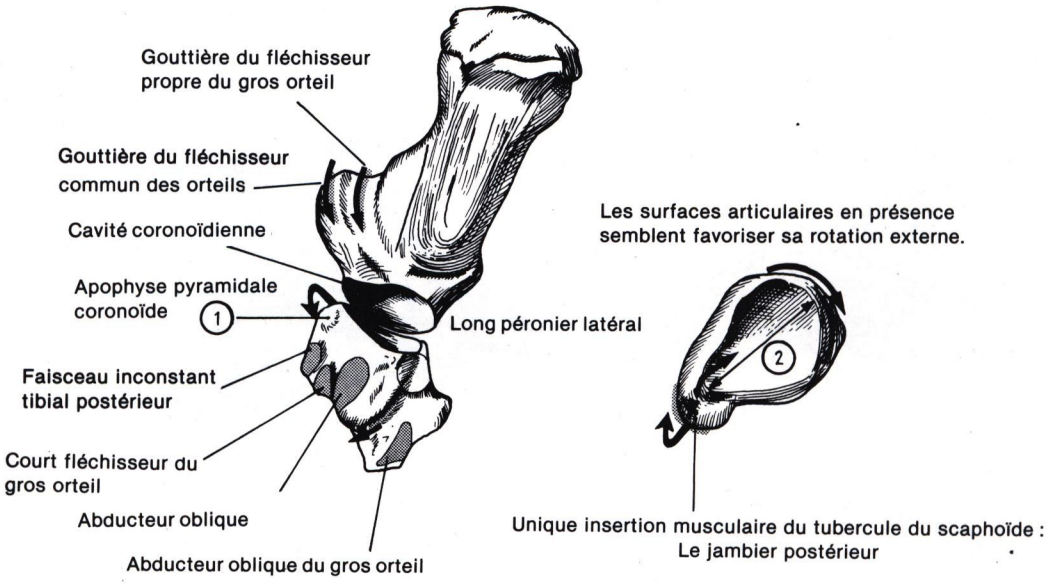

(L. Testut)

Calcanéum et cuboïde : Vue inférieure

Scaphoïde : Vue postérieure

Cette apophyse pyramidale qui vient se loger dans la cavité coronoïdienne de la face antérieure du calcanéum, limite la rotation externe du cuboïde en jouant le rôle de butée, ce qui permet de comprendre la prédisposition qu'a le cuboïde à tourner en rotation interne.

— Au niveau de sa face antérieure :

Une crète mousse verticale divise cette face allongée transversalement en deux facettes :

— l'interne : articulaire pour la base du 4e métatarsien,

— l'externe : articulaire pour la partie interne de la base du 5e métatarsien.

Au niveau de sa face interne ou « base du cuboïde » :

Cette face regarde en dedans et en haut.

— Sa partie moyenne présente une surface articulaire triangulaire, pour le 3e cunéïforme ;

— En arrière de celle-ci, se trouve une facette étroite articulaire avec le scaphoïde.

4) Rapports musculaires :

— Le long péronier latéral est au cuboïde ce que le jambier postérieur est au scaphoïde.

— L'importance du long péronier latéral dans le mécanisme producteur de la lésion en rotation du cuboïde est capitale.

— Au niveau de sa face plantaire :

Le cuboïde présente une crète mousse, large, oblique en avant et en dedans : la crète du cuboïde qui fait partie du bord externe du pied. Sur le versant antérieur de cette crète, se trouve une gouttière en rapport avec le tendon du long péronier latéral. Ce tendon se réfléchit sur le versant antérieur de la crète, dont la moitié externe est occupée par une empreinte ovalaire en rapport avec l'os sésamoïde du long péronier latéral.

De la face externe de la tête du péroné, en passant dans la gouttière du cuboïde, ce long péronier latéral glisse sous le pied pour aller s'insérer sur la base du 1er métatarsien et du

LA ROTATION INTERNE DU CUBOÏDE EST CONDITIONNÉE PAR SES RAPPORTS MUSCULAIRES

(I.A. Kapandji)

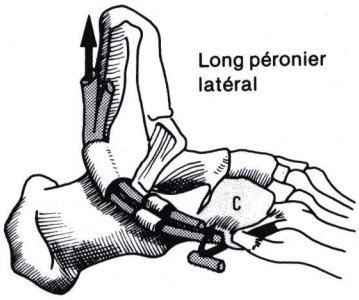

Un petit tronçon du court péronier latéral a été réséqué pour laisser voir le tendon du long péronier latéral au moment où il change de direction pour s'engager dans la gouttière du cuboïde.

— Le long péronier latéral est au cuboïde ce que le jambier postérieur est au scaphoïde.

— L'importance du long péronier latéral dans le mécanisme producteur de la lésion en rotation du cuboïde est capitale.

— La contracture réactionnelle du long péronier latéral emmène le cuboïde en rotation interne.

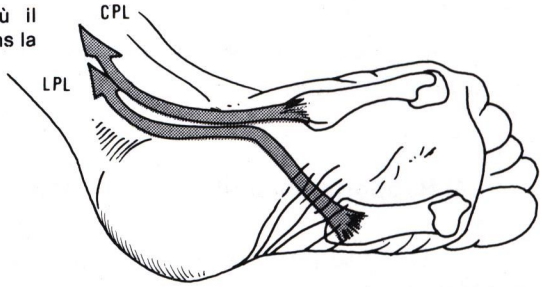

De la face externe de la tête du péroné, en passant dans la gouttière du cuboïde, le long péronier latéral glisse sous le pied en avant et en dedans pour aller s'insérer sur la base du premier métatarsien et du premier cunéïforme, au niveau de leurs faces externes, afin de réaliser « l'éversion du pied ».

1er cunéïforme, au niveau de leurs faces externes, afin de réaliser « l'éversion du pied ».

— La contracture réactionnelle du long péronier latéral emmène le cuboïde en rotation interne.

— La contracture réactionnelle du long péronier latéral, les moyens d'union ligamentaires, le déplacement du centre de gravité, l'existence de l'apophyse pyramidale ou coronoïde, favorisent la rotation interne du cuboïde.

— La rotation interne du cuboïde peut représenter :

- Une lésion primaire ou
- Une lésion secondaire.

La rotation interne du cuboïde peut représenter une lésion primaire dans le cadre de la suite mécanique montante ayant sa lésion secondaire au niveau de la rotation iliaque postérieure.

La rotation interne du cuboïde peut représenter une lésion secondaire dans le cadre de la suite mécanique descendante ayant sa lésion primaire au niveau de la rotation iliaque antérieure, d'étiologie traumatique.

B — ANATOMIE OSTÉOPATHIQUE DU SCAPHOÏDE

Un certain nombre de particularités anatomiques permettent de concevoir la fréquence de la rotation externe du scaphoïde :

- Ses connexions ligamentaires,
- Son rôle statique,
- Sa conformation osseuse et articulaire,
- Son unique insertion musculaire.

1) Connexions ligamentaires :

Au nombre de trois, les ligaments qui maintiennent en présence le scaphoïde et le cuboïde se distinguent en :
dorsal, plantaire et interosseux.

— Le ligament dorsal

se porte transversalement de la partie supérieure et externe du scaphoïde à la partie supérieure et interne de la face dorsale du cuboïde.

— Le ligament plantaire

s'étend de même, du bord inférieur du scaphoïde à la face plantaire du cuboïde.

— Le ligament interosseux

très court et très résistant, unit l'une à l'autre, en dehors des facettes articulaires, les surfaces adjacentes des deux os.

La situation de ces ligaments scapho-cuboïdiens montre :

- d'une part, l'interdépendance existant entre le cuboïde et le scaphoïde, et,
- d'autre part, explique la prédisposition de rotation qu'ont ces deux os : interne pour le cuboïde et externe pour le scaphoïde.

— La direction de ces ligaments et la contention qu'ils exercent, rendent plus difficile leur rotation inverse.

2) Rôle statique :

— Le scaphoïde est situé sur le côté interne du pied :

- En avant de l'astragale ;
- En dedans du cuboïde ;
- En arrière des trois cunéïformes.

— Le scaphoïde représente le point culminant de l'arche interne du pied : c'est l'arc de mouvement.

— Il est à noter que l'axe du pied se prolonge entre le cuboïde et le scaphoïde pour aboutir au milieu de l'espace inter-malléolaire qui correspond à la tubérosité du calcanéum.

— Dans le pied plat statique, comme nous l'avons précisé précédemment, la lésion primaire pelvienne ou vertébrale est transmise au pied par l'intermédiaire d'une rotation externe du tibia qui provoque un phénomène d'abduction anormale du pied. Par suite de cette abduction anormale, l'arc interne (astragale, scaphoïde, 1er et 2e cunéïformes), bascule en dedans et s'abaisse. L'examen clinique met en évidence une rotation externe du scaphoïde.

Au déplacement du centre de gravité, s'ajoute la tention du jambier postérieur qui produit une rotation externe du scaphoïde, la rotation externe du tibia ayant entrainé celle du péroné.

3) Conformation osseuse et articulaire :

— Le scaphoïde est un os court encore appelé « os naviculaire » (en forme de barque) ou encore « os central du tarse ». Il est aplati d'avant en arrière, allongé transversalement. Il a la forme d'une coupe ovale à bords très épais dont la concavité embrasse l'astragale. Il est quelquefois comparé à une nacelle. Son grand axe est oblique en bas et en dedans.

Le scaphoïde s'articule :

— Au niveau de sa face postérieure :

avec la tête de l'astragale. Cette face est concave, lisse, ovalaire, à grand axe transversal. Cette face postérieure articulaire se rétrécit

RÔLES STATIQUES DU SCAPHOÏDE ET DU CUBOÏDE

(I.A. Kapandji)

— Le cuboïde représente le point culminant de l'arche externe du pied : c'est l'arc d'appui.

— Le cuboïde se trouve au carrefour des forces et des pressions s'exerçant sur le pied : articulation calcanéo-cuboïdienne.

— Le scaphoïde représente le point culminant de l'arche interne du pied : c'est l'arc de mouvement.

— Il est à noter que l'axe du pied se prolonge entre le cuboïde et le scaphoïde pour aboutir au milieu de l'espace inter-malléolaire qui correspond à la tubérosité du calcanéum.

(1) **— Figure 1 au niveau de l'arche interne :** sous la charge, l'arche s'écrase et s'allonge. Les tubérosités postérieures du calcanéum, distantes du sol de 7 à 10 mm, s'abaissent de 1,5 mm, la grande apophyse de 4 mm. L'astragale recule sur le calcanéum, le scaphoïde remonte sur la tête de l'astragale tout en s'abaissant par rapport au sol. Les articulations scapho-cunéennes et cunéo-métatarsiennes baillent vers le bas. L'angle d'érection du 1er métatarsien diminue. Le talon recule et les sésamoïdes avancent légèrement.

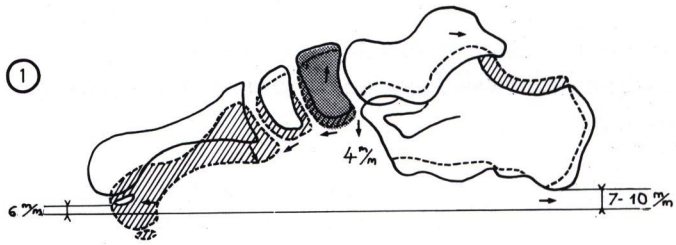

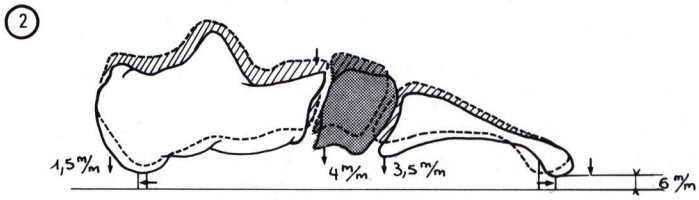

(2) **Figure 2 au niveau de l'arche externe :** En charge, l'arche s'écrase et s'allonge. Mêmes déplacements verticaux du calcanéum. Abaissement du cuboïde de 4 mm, de la Styloïde du 5e métatarsien de 3,5 mm. Baillement vers le bas des articulations calcanéo-cuboïdienne et cuboïdo-métatarsienne. Recul du talon et avance de la tête du 5e métatarsien.

et se trouve légèrement coudée au niveau de son extrémité interne afin de mieux épouser la convexité astragalienne. Cependant, la convexité de la tête astragalienne déborde très largement, en dedans, la face postérieure du scaphoïde ; ce qui limite la rotation interne du scaphoïde et favorise sa rotation externe :

- L'extrémité interne du scaphoïde semble se heurter à la convexité débordante de la tête astragalienne et,
- La saillie plantaire du bord inférieur du scaphoïde semble faire « butée » sur cette convexité.

Les surfaces articulaires en présence favorisent sa rotation externe.

— Au niveau de sa face antérieure :

Avec les trois cunéïformes. Cette face est convexe, réniforme à hile inférieur. Elle est divisée par deux crètes, qui convergent vers le bord inférieur de l'os, en trois facettes articulaires avec les trois cunéïformes :

- **La facette interne :** la plus large, destinée au premier cunéïforme ;
- **La facette moyenne :** destinée au deuxième cunéïforme.
- **La facette externe :** la plus petite, destinée au troisième cunéïforme.

— Au niveau de son extrémité externe :

Le scaphoïde présente une facette articulaire pour le cuboïde : c'est une arthrodie.

Pour certains auteurs, dont L. TESTUT, cette articulation n'est pas constante.

- **Sur le scaphoïde :** il s'agit d'une petite facette plane occupant l'extrémité externe de l'os et se continuant à sa partie antérieure avec la facette beaucoup plus grande par laquelle le scaphoïde s'unit au 3e cunéïforme.

- **Sur le cuboïde :** il s'agit d'une facette analogue, située à la partie la plus reculée de la face interne de cet os, se continuant de même, à sa partie antérieure, avec la facette par laquelle ce dernier s'articule avec le 3e cunéïforme.

Ces deux facettes sont revêtues par une couche de cartilage hyalin et une petite synoviale, prolongement ascendant de la

synoviale scaphoïdo-cunéenne, qui sépare le scaphoïde du cuboïde.

— Dans toute articulation opposant deux os entre eux : lorsque l'un des deux os se trouve en rotation, l'autre apparait « relativement » en rotation opposée.

La pathologie ostéopatique devra donc distinguer :

• La rotation interne du cuboïde avec un scaphoïde en « position relative » de rotation externe.

• La rotation externe du scaphoïde avec un cuboïde en « position relative » de rotation interne.

• Le couple : « rotation interne du cuboïde et rotation externe du scaphoïde ».

Seuls, les tests de mobilité décrits plus loin, permettront le diagnostic différentiel.

4) Son unique insertion musculaire :

— Le jambier postérieur est au scaphoïde ce que le long péronier latéral est au cuboïde.

— L'importance du jambier postérieur dans le mécanisme producteur de la lésion en rotation externe du scaphoïde est capitale car le scaphoïde ne présente aucune autre insertion musculaire.

— Au niveau de son extrémité interne :

Le scaphoïde est constitué par une éminence arrondie, saillante en dedans et en bas : « le tubercule du scaphoïde ».

Ce tubercule donne insertion au tendon principal du jambier postérieur. Lorsque son point fixe est péronéo-tibial, il emmène le scaphoïde en rotation externe.

— La contracture réactionnelle du jambier postérieur, unique insertion musculaire, les moyens d'union ligamentaires, le déplacement du centre de gravité, l'articulation scaphoïdo-cuboïdienne, la conformation particulière de la face postérieure et du bord inférieur du scaphoïde, favorisent la rotation externe du scaphoïde.

LA ROTATION EXTERNE DU SCAPHOÏDE EST CONDITIONNÉE PAR SES RAPPORTS MUSCULAIRES

(I.A. Kapandji)

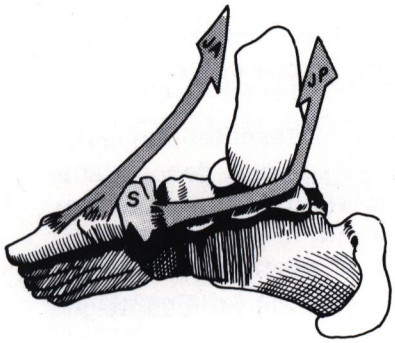

— Le jambier postérieur est au scaphoïde ce que le long péronier latéral est au cuboïde.

— L'importance du jambier postérieur dans le mécanisme producteur de la lésion en rotation externe du scaphoïde est capitale car le scaphoïde ne présente aucune autre insertion musculaire.

— La contracture réactionnelle du jambier postérieur, lorsque son point fixe est péronéo-tibial, emmène le scaphoïde en rotation externe par la traction qu'il exerce vers le haut sur l'éminence arrondie du scaphoïde qui saille en dedans et en bas.

— La rotation externe du scaphoïde semble moins fréquente que la rotation interne du cuboïde.

— Notons que l'attache du jambier postérieur sur le tubercule du scaphoïde se situe à la face plantaire, ce qui permet de comprendre la rotation externe du scaphoïde lors de la contracture du jambier postérieur se servant de la malléole interne comme poulie de reflexion.

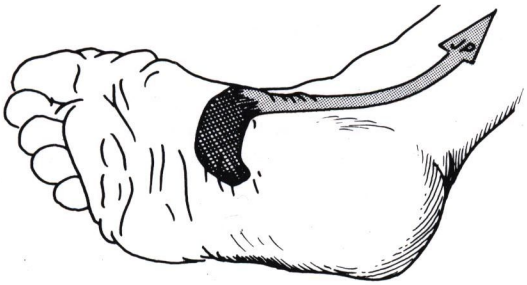

— En association ou non avec une rotation interne du cuboïde, la rotation externe du scaphoïde peut représenter :

- une lésion primaire
- ou une lésion secondaire.

La rotation externe du scaphoïde peut représenter une lésion primaire dans le cadre de la suite mécanique montante ayant sa lésion secondaire au niveau de la rotation iliaque postérieure.

La rotation externe du scaphoïde peut représenter une lésion secondaire dans le cadre de la suite mécanique descendante ayant sa lésion primaire au niveau de la rotation iliaque antérieure, de survenue traumatique.

La rotation externe du scaphoïde semble moins fréquente que la rotation interne du cuboïde.

C — ANATOMO-PHYSIOLOGIE OSTÉOPATHIQUE DU LONG PÉRONIER LATÉRAL

Ce muscle s'étend de la partie supéro-externe de la jambe au 1er métatarsien.

1) Insertions :

En haut, il s'insère par trois chefs que repèrent le passage et la division du nerf poplité externe.

— Le chef supérieur :

s'attache sur la face antéro-externe de la tête du péroné. Il est d'ailleurs intéressant de noter, pour les suites mécaniques, que ces faisceaux s'étendent jusqu'à la tubérosité externe du tibia en passant devant l'articulation péronéo-tibiale supérieure.

— Les chefs inférieurs :

L'antérieur s'insère sur le bord antérieur du péroné ;

Le postérieur s'attache sur le bord externe du péroné.

— Le nerf sciatique poplité externe et le nerf tibial antérieur, qui poursuit la direction du tronc dont il émane, passent entre le chef supérieur dans une gouttière transversale.

— Le nerf musculo-cutané passe entre les deux chefs inférieurs.

— De ces surfaces d'insertions multiples, le long péronier latéral descend verticalement vers le bas. Il descend derrière la malléole externe. Il contourne ensuite d'arrière en avant cette saillie osseuse, glisse obliquement sur la face externe du calcanéum, s'engage dans la gouttière du cuboïde, traverse en diagonale la face inférieure du pied et finalement, vient se fixer sur le tubercule externe de l'extrémité postérieure du 1er métatarsien.

— Dans ce trajet, fort complexe comme on le voit, le tendon du long péronier latéral se réfléchit deux fois et, par conséquent, présente deux coudes :

- Un premier coude dont la concavité, dirigée en avant, embrasse la malléole externe.
- Un deuxième coude dont la concavité, dirigée en haut et en dedans, répond au bord externe du pied.

— A son extrémité toute supérieure, le long péronier latéral est traversé par le nerf sciatique poplité externe et ses deux branches de bifurcation : le musculo-cutané externe et le tibia antérieur.

2) Action :

Considéré au point de vue de son action, le muscle long péronier latéral étend le pied sur la jambe, le porte en dehors et lui fait exécuter, en même temps, un mouvement d'éversion.

Il est donc à la fois : extenseur, abducteur et rotateur externe.

Son action d'éversion est intéressante dans la lésion ostéopathique du cuboïde.

— Point fixe : Tête du péroné :

Le long péronier latéral fait subir au cuboïde une rotation interne.

— Point fixe : 1er métatarsien :

Le long péronier latéral fait subir une rotation externe à la tête du péroné et à l'extrémité supérieure du tibia par l'intermédiaire de l'expansion du long péronier latéral, de l'articulation péronéo-tibiale supérieure et de la contexture anatomique attenante.

Il est à noter que le long péronier latéral agit sur les trois arches plantaires.

— Il augmente la concavité de l'arche interne en fléchissant le 1er métatarsien sur le 1er cunéïforme et celui-ci sur le scaphoïde.

— Il représente un tendeur actif de l'arche externe, empêchant le baillement inférieur des articulations et soutenant élastiquement son extrémité antérieure à la manière du fléchisseur propre du gros orteil, du côté interne.

— Il sous-tend l'arc de l'arche antérieure et agit ainsi puissamment sur la courbure transversale.

Le pied plat se concrétise, bien souvent, par une insuffisance du jambier postérieur mais, plus souvent, par une contracture réactionnelle du long péronier latéral avec ses effets proximaux et distaux dont nous ferons mention dans la physio-pathologie ostéopathique.

Sans appui, le pied prend une attitude en valgus puisque le long péronier latéral est abducteur.

La contraction du long péronier latéral fait l'éversion alors que le jambier postérieur (scaphoïde) soutient la voûte plantaire et que sa contraction relève le bord interne du pied en produisant une inversion.

Ce qui explique que les douleurs ressenties au niveau du 1er métatarsien, dans le pied plat, son dues le plus souvent au long péronier latéral qui provoque, en outre, une rotation externe péronéo-tibiale supérieure.

La paralysie du long péronier latéral nous donne un pied en inversion alors que la paralysie du jambier postérieur nous donne un pied en éversion.

Il est à noter que le long péronier latéral croise les articulations tibio-astragalienne et astragalo-tarsienne sans s'y insérer.

D — ANATOMO-PHYSIOLOGIE OSTÉOPATHIQUE DU JAMBIER POSTÉRIEUR

Il s'étend des deux os de la jambe au bord interne du pied.

1) Insertions :

a) Origines :

— Sur la ligne oblique du tibia au-dessus du muscle soléaire.

— Sur la face postérieure du tibia.

— Sur la portion de la face interne du péroné qui est située en arrière du ligament interosseux.

— Sur les 2/3 supérieurs de ce ligament interosseux.

— Sur les cloisons fibreuses qui le séparent des deux longs fléchisseurs.

b) Trajet :

Le jambier postérieur se porte en bas par un long tendon. Ce tendon, placé d'abord en dehors de celui du fléchisseur commun des orteils, croise ce dernier à la partie inférieure de la jambe et en occupe successivement le côté antérieur et le côté interne. Glissant ensuite derrière la malléole interne, il la contourne de haut en bas et d'arrière en avant pour se porter vers le tubercule du scaphoïde. Il se termine sur ce tubercule en envoyant des expansions aux trois cunéïformes et aux trois métatarsiens moyens.

c) Terminaison :

Sur le tubercule du scaphoïde.

2) Rapports - Innervation

Le jambier postérieur est innervé par le nerf tibial postérieur.

3) Actions :

En raison de son obliquité, le jambier postérieur exerce sur le pied une triple action :

- Il l'étend sur la jambe,
- Il le porte en adduction
- Et lui communique, en même temps, un mouvement d'inversion.

Le jambier postérieur est au scaphoïde ce que le long péronier latéral est au cuboïde, de telle sorte que :

• Sur le plan physiologique : « cuboïde et scaphoïde » réalisent l'équilibre transversal du pied.

• Sur le plan ostéopathique : « cuboïde et scaphoïde » réalisent un couple : rotation interne du cuboïde, rotation externe du scaphoïde.

Le jambier postérieur et le long péronier latéral ont un point commun : au niveau de leurs insertions supérieures, ils s'attachent tous les deux à la fois sur le péroné et sur le tibia. Ceci explique pourquoi, tibia et péroné seront en rotation dans le même sens : externe, consécutivement au couple de lésion « cuboïde-scaphoïde ».

a) Point fixe tibia-péroné :

— Le jambier postérieur étend le pied sur la jambe, réalise une adduction et une inversion du pied.

L'examen des articulations du pied nous montrant qu'il est impossible de déclencher une adduction sans rotation interne, on peut en conclure que l'action du jambier postérieur est plutôt une torsion du pied en dedans.

Le point d'attache du jambier postérieur se trouvant sur le tubercule du scaphoïde et ce tubercule étant représenté par une éminence arrondie, saillante en dedans et en bas, il est facile de réaliser que l'action du jambier postérieur se concrétisera plus volontiers par une rotation externe du scaphoïde.

b) Point fixe scaphoïde :

Le jambier postérieur s'insère à la fois :

— sur la face postérieure du tibia et

— sur la face interne du péroné.

Son tendon oblique vers le bas pour se glisser derrière la malléole interne. Aussi, lors d'une lésion primaire du scaphoïde en rotation externe, sa contracture favorisera la rotation externe de l'extrémité supérieure péronéo-tibiale.

c) Physio-pathologie :

La paralysie du jambier postérieur donne une pronation du pied et un affaissement de la voûte plantaire : c'est le pied valgus.

E — LA SUITE MECANIQUE MONTANTE

La suite mécanique montante trouve sa lésion primaire au niveau du pied et sa lésion secondaire au niveau de la rotation iliaque postérieure. Plusieurs possibilités peuvent se présenter :

1) Lésion du cuboïde en rotation interne :

Le cuboïde étant en rotation interne, il s'ensuit une contracture réactionnelle du long péronier latéral qui tire sur ses amarres péronéo-tibiales et amène le péroné en rotation externe. Le tibia suit alors le péroné en rotation externe et la suite mécanique se poursuit vers le haut comme nous le détaillerons plus loin.

2) Lésion du scaphoïde en rotation externe :

Le scaphoïde étant en rotation externe, il s'ensuit une contracture réactionnelle du jambier postérieur qui tire sur ses amarres péronéo-tibiales et amène l'épiphyse tibio-péronière en rotation externe. La suite mécanique se poursuit vers le haut comme nous le détaillerons plus loin.

3) Déplacement simultané du scaphoïde et du cuboïde :

Il s'agit d'un couple de lésion :

— cuboïde en rotation interne,

— scaphoïde en rotation externe.

La lésion peut débuter par le cuboïde ou par le scaphoïde ou par les deux ensemble. Le départ le plus fréquent de cette suite mécanique commence bien souvent par le cuboïde dont la lésion en rotation interne semble la plus courante.

Le cuboïde étant en rotation interne, il s'ensuit une contracture réactionnelle du long péronier latéral qui tire sur ses amarres péronéo-tibiales et amène le péroné en rotation externe. Le tibia suit alors le péroné en rotation externe. Dès cet instant, la contracture réactionnelle du jambier postérieur est possible et peut alors tirer sur son insertion scaphoïdienne, produisant ainsi une rotation externe du scaphoïde. Ceci n'empêche pas la suite mécanique de se poursuivre vers le haut.

MECANISME PRODUCTEUR DU COUPLE

Cuboïde en Rotation Interne
Scaphoïde en Rotation Externe

Le départ le plus fréquent de cette suite mécanique débute par la rotation interne du cuboïde.

1. LP — Le cuboïde est en rotation interne
2. PH.LES — Contracture réactionnelle du long péronier latéral
3. LS — Rotation externe péronéo-tibiale
4. PH.LES — Contracture réactionnelle du jambier postérieur
5. LS — Rotation externe du scaphoïde

Tout ceci n'empêche pas la suite mécanique de se poursuivre vers le haut.

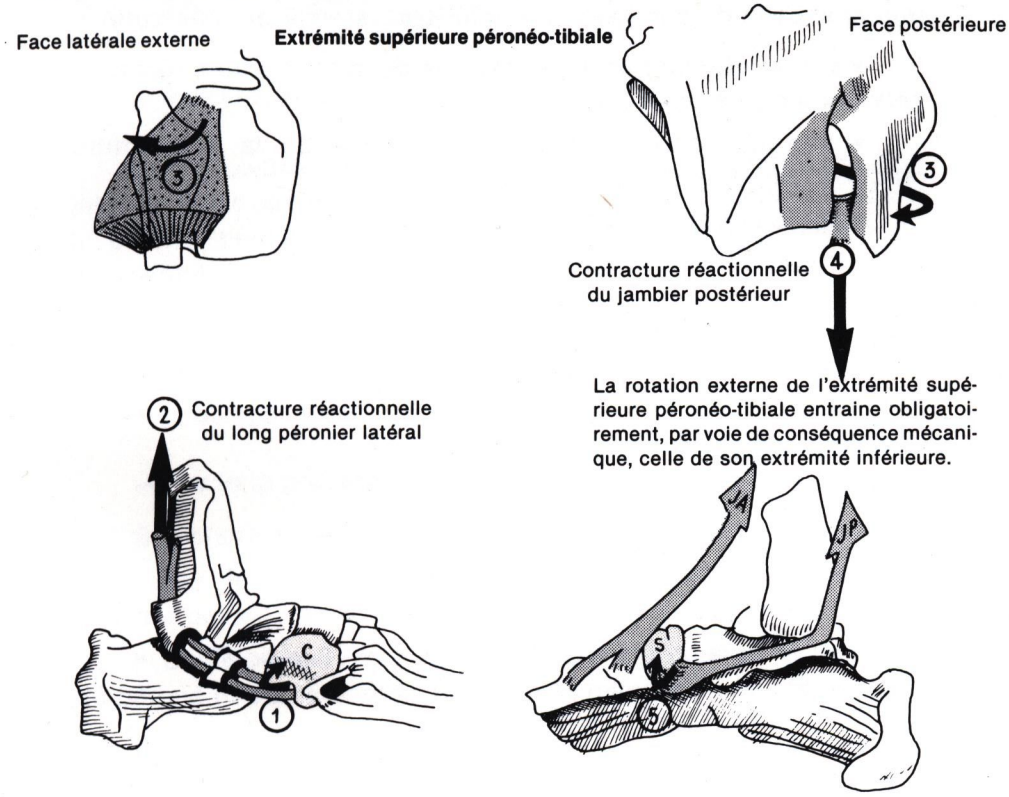

(I.A. Kapandji)

F — LA SUITE MÉCANIQUE DESCENDANTE

La suite mécanique descendante trouve sa lésion primaire au niveau de la rotation iliaque antérieure, d'étiologie traumatique :

— La rotation iliaque antérieure, par le jeu des facettes articulaires et des tensions musculo-ligamentaires, met en tension le biceps crural.

— La tension du biceps crural tire sur ses amarres péronéo-tibiales supérieures qu'il entraîne en rotation externe.

— La rotation externe de l'extrémité supérieure du péroné implique celle de son extrémité inférieure et peut se répercuter :

- sur le cuboïde par l'intermédiaire de la contracture réactionnelle du long péronier latéral ou,
- sur le scaphoïde par l'intermédiaire de la contracture réactionnelle du jambier postérieur ou bien,
- sur le couple « cuboïde-scaphoïde ».

G. — ANATOMIE OSTEOPATHIQUE DES ARTICULATIONS PERONEO-TIBIALES

Dans l'étude des suites mécaniques descendante et montante, il est intéressant de démontrer la « rotation externe » de l'extrémité supérieure péronéo-tibiale en mettant en évidence un certain nombre de particularités anatomiques relatives :

- aux rapports musculaires,
- à la membrane intérosseuse,
- aux ligaments,
- à la conformation des facettes articulaires.

1) Rapports musculaires :

Trois muscles présentent des particularités anatomiques très intéressantes par le fait qu'ils s'insèrent, à la fois, sur le tibia et sur le péroné, permettant ainsi de motiver la « rotation externe de l'extrémité supérieure péronéo-tibiale » :

- le long péronier latéral,
- le jambier postérieur,
- le biceps crural.

— Le long péronier latéral :

Ses chefs s'attachent :

- **Sur le tibia** : au niveau de sa tubérosité externe en passant devant l'articulation péronéo-tibiale supérieure.
- **Sur le péroné** : au niveau de la face antéro-externe de la tête du péroné et sur les bords antérieur et externe de ce même os.

— Le jambier postérieur :

- **Sur le tibia** : au niveau de sa ligne oblique, au-dessus du muscle soléaire et sur la face postérieure du tibia.
- **Sur le péroné** : au niveau de la face interne du péroné, sur la portion située en arrière du ligament interosseux.
- **Sur la membrane interosseuse** : au niveau des 2/3 supérieurs.

— Le biceps crural :

- **Sur le tibia** : au niveau de sa tubérosité externe.
- **Sur le péroné** : au niveau de l'apophyse styloïde. A ce niveau, il entoure et masque le ligament latéral externe de l'articulation du genou.

— Dans la suite mécanique montante :

ayant sa lésion primaire au niveau du pied et sa lésion secondaire au niveau de la rotation iliaque postérieure :

L'extrémité supérieure péronéo-tibiale se place en rotation externe sous l'effet de la contracture réactionnelle du long péronier latéral, du jambier postérieur ou des deux associés.

Dans la suite mécanique descendante :

ayant sa lésion primaire au niveau de la rotation iliaque antérieure, d'étiologie traumatique, et sa lésion secondaire au niveau du pied :

L'extrémité supérieure péronéo-tibiale se place en rotation externe sous l'effet de la contracture réactionnelle du biceps crural.

2) La membrane intérosseuse :

La membrane intérosseuse offre un caractère d'interdépendance supplémentaire entre les deux os « tibia et péroné » qui ne leur permet pas de tourner en sens inverse.

A l'exemple des deux os de l'avant-bras, les deux os de la jambe sont réunis, à leur niveau diaphysaire, par un espace comblé par le ligament intérosseux dont les fibres sont obliques en bas et en dehors.

Les rapports musculaires étant prépondérants dans le mécanisme de « rotation externe » de l'extrémité supérieure péronéo-tibiale, il est intéressant de noter que cette membrane donne, sur sa face postérieure, insertion au jambier postérieur. Les fibres profondes du muscle jambier postérieur constituent les fibres tendineuses du ligament intérosseux de la jambe.

Que ce soit dans le cadre de la suite mécanique descendante où la lésion péronéo-tibiale vient du haut ou bien dans le cadre de la suite mécanique montante où la lésion péronéo-tibiale vient du bras, des troubles circulatoires peuvent exister au niveau de la jambe et du pied et s'expliquent par les caractéristiques vasculaires de la membrane intérosseuse. Ces pertubations circulatoires peuvent avoir une origine haute ou basse :

— Origine haute :

• Un orifice, à la partie supérieure de la membrane interosseuse, livre le passage à l'artère tibiale antérieure.

• Cet orifice est limité par :

— En dehors, le péroné ;

— En bas, le bord supérieur du ligament intérosseux ;

— En dedans et en haut, le faisceau ascendant de ce même ligament intérosseux.

• Lors de la lésion peronéo-tibiale supérieure, la pertubation circulatoire peut se manifester dans le territoire de l'artère tibiale antérieure et les douleurs pourront être locales ou à distance.

— Origine basse :

• Un orifice plus petit, à la partie inférieure de la membrane intérosseuse, livre passage à l'artère péronière antérieure.

• Lors de la lésion péronéo-tibiale inférieure, la pertubation circulatoire peut se manisfester dans le territoire de l'artère péronière antérieure.

— En présence d'une lésion péronéo-tibiale supérieure, la répercussion circulatoire risque d'être plus grande qu'en présence d'une lésion péronéo-tibiale inférieure car, si la lésion péronéo-tibiale supérieure en « rotation externe » implique celle de son extrémité inférieure, la réciproque n'est pas vraie. Ainsi, les pertubations circulatoires peuvent aussi bien intéresser le territoire de l'artère tibiale antérieure que celle de l'artère péronière antérieure. La symptômatologie peut apparaître sous forme de refroidissement, de douleurs...

LA ROTATION EXTERNE PERONEO-TIBIALE EST CONDITIONNÉE PAR LA DISPOSITION DE LA MEMBRANE INTER-OSSEUSE

1) Notons l'insertion du jambier postérieur sur la face postérieure de la membrane inter-osseuse.

2) La disposition de la membrane inter-osseuse solidarise le péroné et le tibia en ne leur permettant pas de tourner en sens inverse, en dehors des cas traumatiques.

3) La disposition des fibres obliques en bas et en dehors de la membrane inter-osseuse permet au péroné de s'élever légèrement dans l'abduction forcée du pied et de s'abaisser légèrement dans l'adduction du pied.

4) La rotation externe de l'extrémité supérieure péronéo-tibiale implique celle de son extrémité inférieure (suite descendante) alors que la rotation externe de l'extrémité inférieure péronéo-tibiale n'implique pas obligatoirement celle de son extrémité supérieure (suite montante).

5) Les dispositions vasculo-nerveuses permettent de mieux comprendre les perturbations ciculatoires consécutives à la rotation externe péronéo-tibiale dans le cadre des suites montante et descendante.

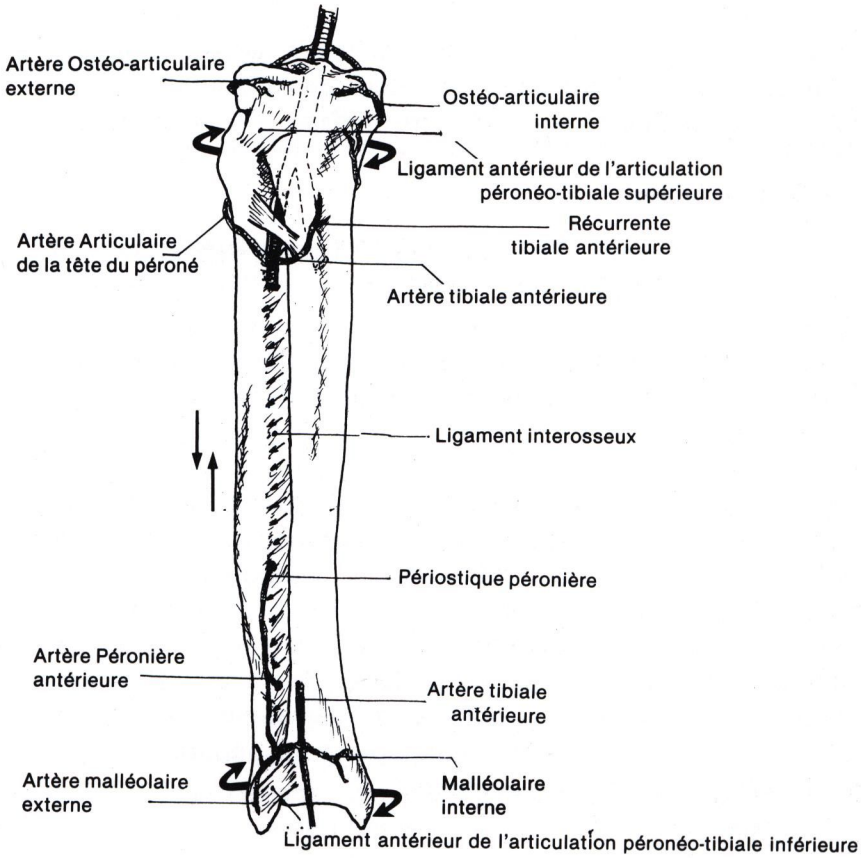

FACE ANTÉRIEURE DU LIGAMENT INTEROSSEUX DE LA JAMBE (L. Testut)

CARREFOUR NERVEUX DE LA TÊTE PÉRONIÈRE

— **En pathologie ostéopathique** et plus précisément lors de la rotation externe péronéo-tibiale, il est intéressant de noter que le nerf sciatique poplité externe descend sur le côté externe de la tête du péroné et s'y divise en ses deux branches terminales au niveau du canal ostéo-musculaire en « T » que forment le péroné et long péronier latéral :

- le musclo-cutané et
- le tibial antérieur,

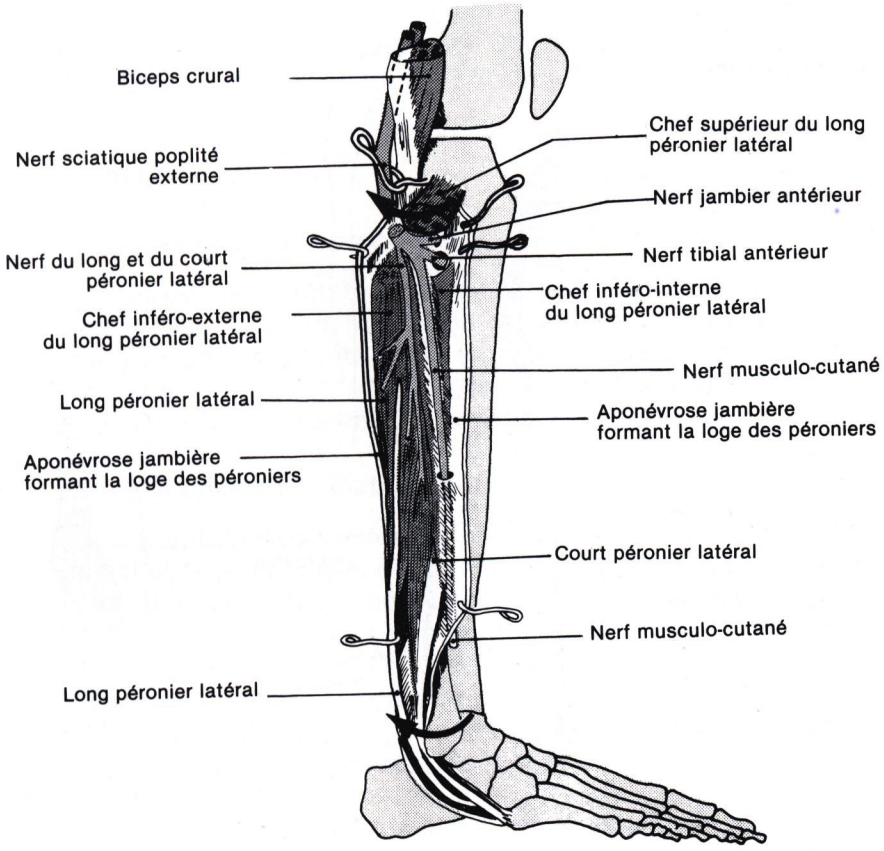

(L. Testut)

TERRITOIRES SENSITIFS DES NERFS :

- musculo-cutané
- tibial antérieur
- sciatique poplité externe

pouvant être intéressés dans la rotation externe péronéo-tibiale

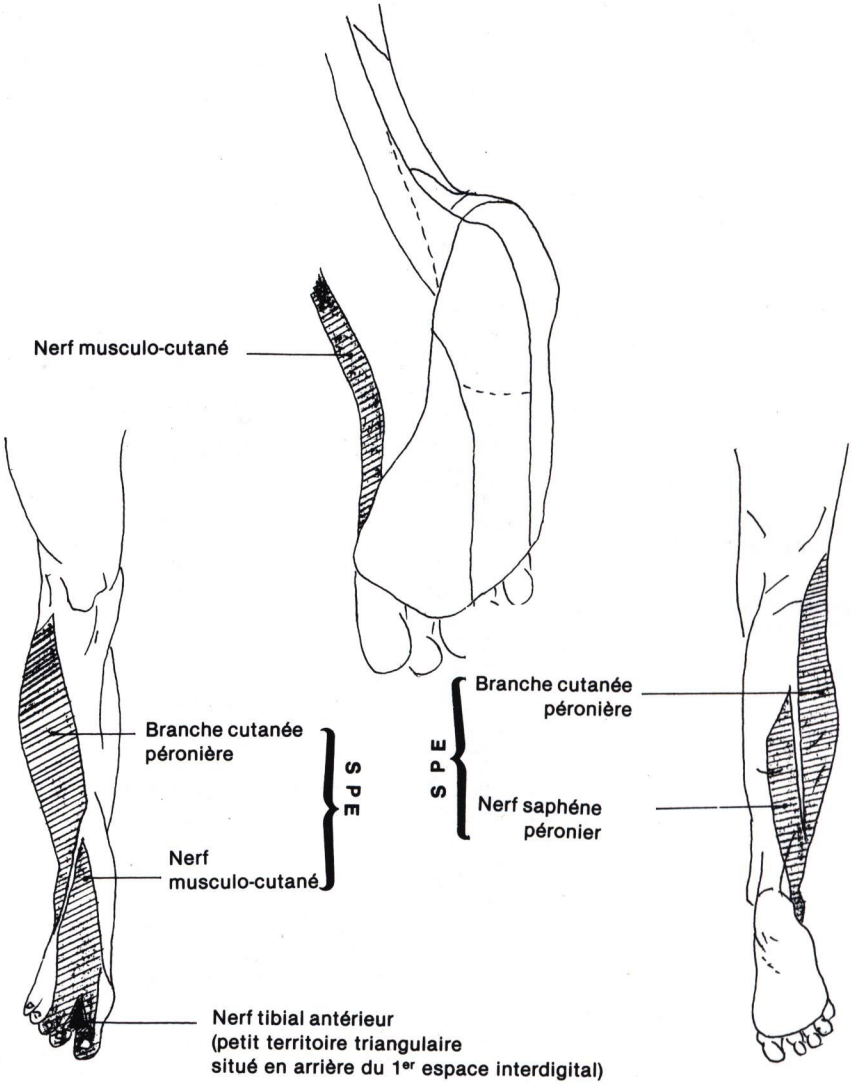

— En pathologie ostéopathique, il n'est pas dépourvu d'intérêt de noter que le nerf sciatique poplité externe descend sur le côté externe de la tête du péroné pour s'y diviser en deux branches terminales :

- Le nerf musculo-cutané et
- le nerf tibial antérieur.

Cette division s'effectue au niveau du canal ostéo-musculaire en forme de « T » que réalisent le péroné et le long péronier latéral.

— Les fibres de la membrane intérosseuse sont obliques en bas et en dehors, permettant au péroné de s'élever légèrement dans l'abduction forcée du pied et de s'abaisser faiblement dans l'adduction du pied.

3) Les ligaments

a) Les ligaments proches :

Ceux-ci ne permettent pas au péroné et au tibia de tourner en sens inverse. Leur finalité est de solidariser ces deux os. Ils sont courts, épais, résistants et se situent, à l'exception du ligament intérosseux de l'articulation supérieure, en avant et en arrière des articulations péronéo-tibiales supérieure et inférieure.

b) Le ligament à distance :

Il s'agit du ligament latéral externe de l'articulation du genou qui est oblique en bas et en arrière. Ce ligament joue un rôle particulier dans la lésion péronéo-tibiale supérieure en « rotation externe » en ce sens qu'il maintient la position ectopique de la tête du péroné sur laquelle il s'insère, par un phénomène de contracture réactionnelle accompagnant celle du biceps crural, au niveau de la surface en croissant, à concavité interne, occupant le versant externe de la face supérieure de la tête péronière.

4) Conformation des facettes articulaires :

Seule l'articulation péronéo-tibiale supérieure présente un revêtement cartilagineux.

La conformation des facettes articulaires péronéales, lorsqu'elles sont quelque peu convexes, joue un rôle déterminant dans le mécanisme producteur de la lésion en « rotation » péronéo-tibiale supérieure.

LA ROTATION EXTERNE PERONEO-TIBIALE EST MAINTENUE PAR LA TENSION DU L.L.E. ET DU BICEPS CRURAL

Le L.L.E. de l'articulation du genou est oblique en bas et en arrière. Ce ligament nous intéresse particulièrement dans la lésion péronéo-tibiale supérieure en « rotation externe » car il maintient la position ectopique de la tête du péroné sur laquelle il s'insère, par un phénomène de tension réactionnelle accompagnant celle du biceps crural, au niveau de la surface en croissant, à concavité interne, qui occupe le versant externe de la face supérieure de la tête péronière.

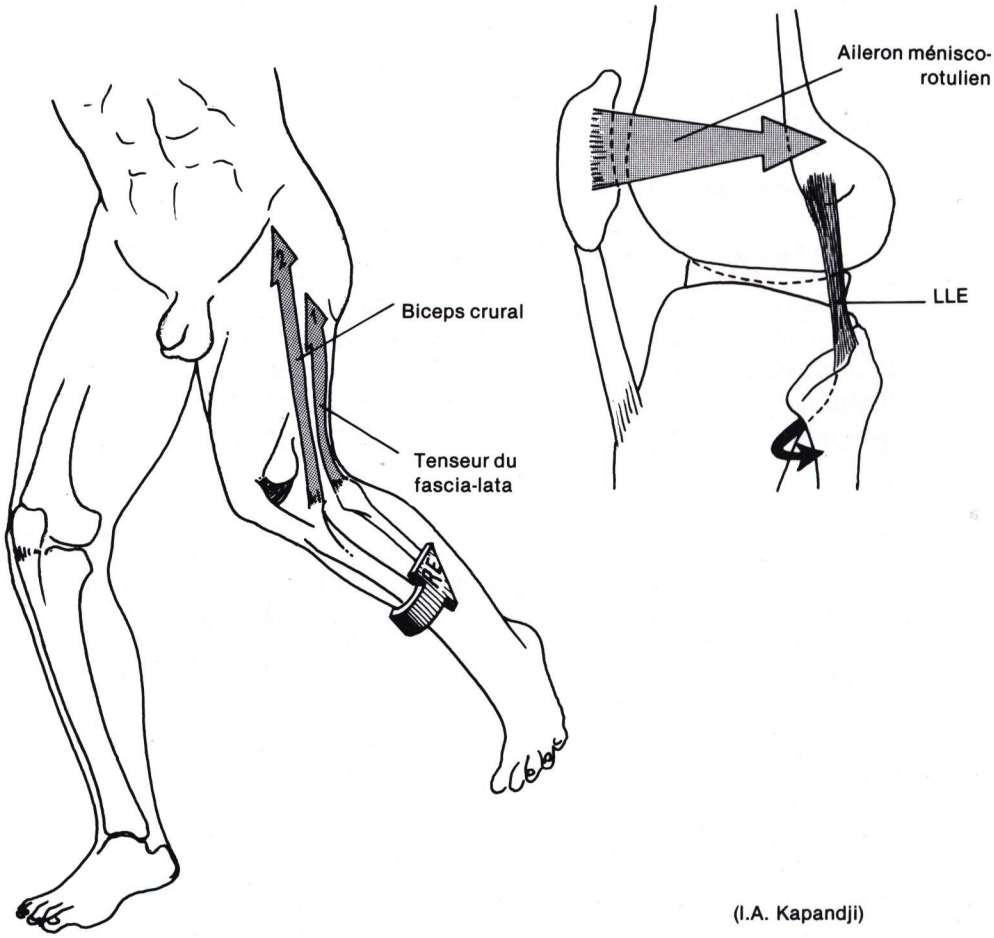

(I.A. Kapandji)

H. — ANATOMO-PHYSIOLOGIE OSTEOPATHIQUE DU BICEPS CRURAL

Le biceps crural est un muscle long, situé à la partie externe de la cuisse entre l'ischion et le péroné.

Comme son nom l'indique, il est simple en bas et formé, en haut, par deux portions distinctes :

— Une portion plus longue : **la longue portion** ;

—Une portion plus courte : **la courte portion**.

La longue portion remonte au bassin et la courte portion s'arrête au fémur.

1) Origines :

— La longue portion ou portion ischiatique :

S'insère à la partie plus externe et la plus élevée de la tubérosité ischiatique par un large tendon qui lui est commun avec le demi-membraneux et en dehors des attaches du grand ligament sacro-sciatique, sur lequel d'ailleurs se fixent certaines de ses fibres. Le corps musculaire croise en écharpe la partie supérieure de la face postérieure de la cuisse. C'est à ce niveau qu'il rejoint la courte portion.

— La courte portion ou portion fémorale :

Elle prend naissance sur la partie inférieure de la lèvre externe de la ligne âpre. De ces insertions, se dégage un corps charnu qui s'unit à la longue portion.

2) Terminaisons :

L'insertion terminale ou inférieure s'établit par un tendon commun, long, cylindrique qui se fixe :

— Sur l'apophyse styloïde de l'épiphyse du péroné (insertion principale). A ce niveau, il entoure et masque le ligament latéral externe de l'articulation du genou.

— Sur la tubérosité externe du tibia.

— Sur l'aponévrose jambière.

3) Rapports

Sa face antérieure ou profonde est en relation avec le grand nerf sciatique.

Son bord interne est longé, dans sa partie inférieure, par le nerf sciatique poplité externe qui accompagne le tendon du muscle jusqu'au péroné.

4) Innervation :

Les nerfs proviennent du grand sciatique.

5) Actions :

Le biceps crural est :

— Fléchisseur de la jambe sur la cuisse en même temps qu'il fait subir à la jambe un léger mouvement de rotation externe.

— Accessoirement et par sa longue portion, il étend la cuisse sur le bassin.

- **Point-fixe : bassin-fémur**

La traction du biceps crural entraîne la jambe en rotation externe et sa contracture autorise le tibia et le péroné à tourner en rotation externe. Le péroné se fixe en postériorité. Le biceps crural, par son tendon terminal, péronéal, et, par un effet de contracture, entretient la postériorité de la tête du péroné. Lorsque le genou fait l'extension, l'articulation coxo-fémorale s'oriente en rotation externe et l'aile iliaque, par la tension ischiatique du biceps crural, effectue une rotation postérieure sur son axe transverse inférieur.

Point fixe : péronéo-tibial :

Dans ce cas, le biceps crural, par sa traction sur la tubérosité ischiatique, entraîne l'aile iliaque en rotation postérieure sur son axe transverse inférieur.

En résumé, en postériorisant l'aile iliaque, la contracture du biceps crural raccourcit la jambe homologue. Cependant, cette jambe courte est fausse, secondaire à la rotation iliaque. Il ne s'agit que d'un phénomène lésionnel.

I. — DANS LA SUITE MECANIQUE MONTANTE

Dans la suite mécanique montante ayant sa lésion primaire au niveau du pied et sa lésion secondaire au niveau de la rotation iliaque postérieure, le point fixe est péronéo-tibial puisque ces deux os se trouvent déjà en rotation externe par suite de la lésion primaire située au niveau du pied. La traction du biceps crural sur l'ischion entraîne l'aile iliaque en arrière et la hanche se place en rotation externe.

J. — DANS LA SUITE MECANIQUE DESCENDANTE

Dans la suite mécanique descendante ayant sa lésion primaire au niveau de la rotation iliaque antérieure, d'étiologie traumatique, et sa lésion secondaire au niveau du pied, le point fixe du biceps crural est ischio-fémoral. Le biceps crural tire alors sur ses amarres péronéo-tibiales supérieures qu'il entraîne en « rotation externe ».

La lésion en rotation externe de l'extrémité supérieure impliquant celle de son extrémité inférieure, la suite mécanique descendante se poursuit.

K. — PHYSIO-PATHOLOGIE OSTEOPATHIQUE DES ARTICULATIONS PERONEO-TIBIALES

La situation et la conformation des articulations péronéo-tibiales supérieure et inférieure, les rapports musculaires communs au tibia et au péronné (long péronier latéral, jambier postérieur, biceps crural), la situation et la texture des ligaments des articulations péronéo-tibiales supérieure et inférieure, confèrent à ces deux os, une interdépendance de mouvement renforcée par la présence de la membrane intérosseuse de la jambe où les fibres profondes du muscle jambier postérieur constituent les fibres tendineuses du ligament intérosseux de la jambe.

Ces caractéristiques anatomiques nous permettent de mieux comprendre les relations de cause à effet des suites mécaniques.

1) Physiologie ostéopathique articulaire

Dans des conditions physiques normales, l'articulation péronéo-tibiale supérieure exécute de simples mouvements de glissement dans le sens sagittal. Ils sont de peu d'étendue.

L'articulation péronéo-tibiale inférieure est différente : ses mouvements sont caractérisés par les déplacements principaux du péroné qui s'écarte et se rapproche du tibia. Ces mouvements sont liés aux mouvements de flexion-extension et d'inversion-éversion du pied. Ils sont déterminés par les changements de position de l'astragale.

La poulie astragalienne est plus large en avant qu'en arrière. Pendant la flexion, elle s'introduit en force dans la mortaise et l'écarte à la façon d'un coin, ce qui provoque un écartement de la malléole externe, l'interne étant fixe.

L'élargissement graduel de la mortaise n'est obtenu que par l'écartement du péroné en dehors.

Les deux ligaments antérieur et postérieur et le ligament intérosseux se tendent. La frange synoviale remonte dans l'articulation et comble l'espace résultant de l'écartement des deux surfaces articulaires.

L'adaptation inverse se produit quand le pied passe de la flexion à l'extension :

- La poulie est de plus en plus étroite dans la mortaise ;
- L'extrémité inférieure du péroné se rapproche, puis s'applique contre la surface tibiale ;
- La frange synoviale est chassée vers le bas et fait saillie dans l'articulation tibio-tarsienne.

Dans cette position d'extension, la frange repose alors sur une facette triangulaire située à la partie postérieure du rebord externe de la poulie astragalienne.

— Dans l'abduction forcée du pied :

- L'astragale fait l'éversion et, à son tour, détermine l'écartement de la mortaise.

PHYSIOLOGIE ARTICULAIRE
PÉRONÉO-TIBIALE INFÉRIEURE

1) Dans la flexion du pied :

— La poulie astragalienne étant plus large en avant qu'en arrière, elle s'introduit en force dans la mortaise et l'écarte à la façon d'un coin, ce qui provoque un écartement de la malléole externe, l'interne étant fixe. L'élargissement graduel de la mortaise n'est obtenu que par l'écartement du péroné en dehors.

— Le péroné s'écarte du tibia

— Les ligaments antérieur, postérieur et interosseux, se tendent.

— La frange synoviale remonte dans l'articulation.

2) Dans l'extension du pied :

— La poulie est de plus en plus étroite dans la mortaise

— Le péroné se rapproche du tibia.

— Les ligaments se relâchent.

— La frange synoviale est chassée vers le bas.

3-4) Dans l'abduction et dans l'adduction du pied

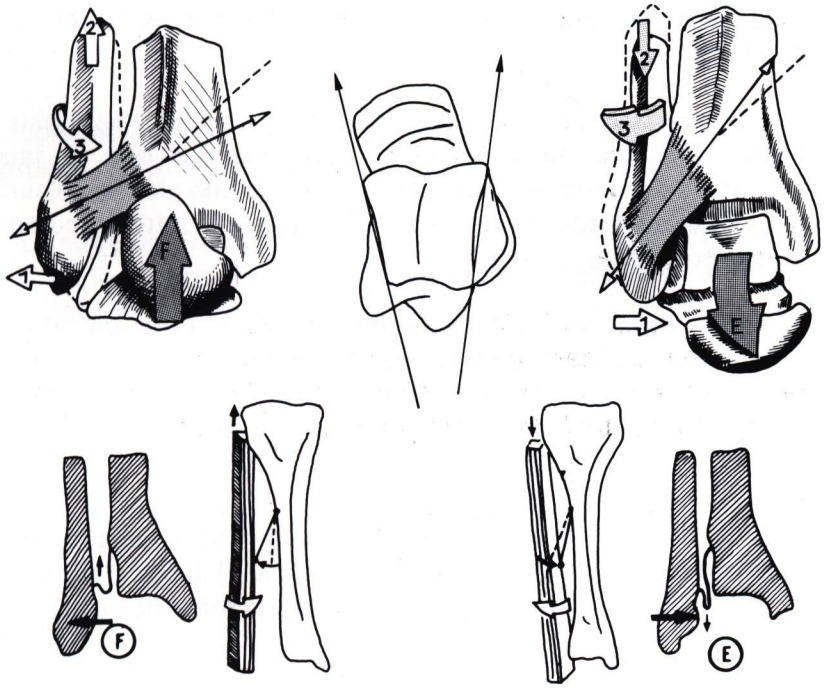

(I.A. Kapandji)

• Le péronné s'écarte et fait une rotation externe tout en remontant

• Ce diastasis s'obtient par le déplacement de l'extrémité supérieure du péroné, en arrière et en dedans, tout en s'élevant légèrement de bas en haut.

• Dans ce mouvement ascensionnel, le péronné fait une rotation externe sur son axe longitudinal par rapport au tibia.

— Dans l'adduction du pied :

• L'astragale fait une inversion.

• L'extrémité supérieure du péroné se déplace en avant et en dehors tout en descendant légèrement de haut en bas.

• Le péroné fait une rotation interne sur son axe longitudinal par rapport au tibia.

• Il se produit un mouvement d'écartement des malléoles.

La concavité articulaire de la mortaise tibiale correspond parfaitement à la convexité articulaire de la poulie astragalienne. Il y a donc une coaptation parfaite entre l'astragale et la mortaise. Ces surfaces articulaires s'épousent avec d'autant plus de précision lorsque la cheville est en charge. Il en découle que c'est le tibia qui détermine la position de l'astragale lorsque la cheville est en charge.

Si l'on compare les rapports articulaires de l'astragale (ou talus) avec les deux malléoles, on constate que la facette péronéale descend plus bas et offre surtout une plus large surface d'appui et de contact avec l'astragale que la facette articulaire de la malléole tibiale.

Les rapports talo-fibulariens doivent être parfaitement harmonieux pendant les mouvements de flexion-extension du pied et, qui plus est, durant la marche où les facettes articulaires en charge se jouxtent avec beaucoup plus de force.

2) Pathologie ostéopathique articulaire

Il ressort de ce qui précède que lorsque l'articulation tibio-tarsienne est en charge (station debout ou pied en appui), l'astragale est obligé d'entretenir des rapports articulaires étroits avec les deux os de la jambe et spécialement avec le tibia qui joue le rôle de guide de l'astragale.

Cependant, en dehors de la position en charge, la situation de l'astragale est conditionnée par celle du péroné car la malléole fibularienne est beaucoup plus longue.

En effet, en dépit de la parfaite concordance articulaire tibio-astragalienne, il existe quand même un certain jeu tout juste suffisant pour permettre à l'astragale de suivre le déplacement du péroné et d'être ainsi concerné et compromis dans la subluxation de cet os, en torsion lorsqu'elle se produit.

En présence d'une lésion de ce genre et lorsque le pied n'est pas en appui, l'astragale suit la position ectopique du péroné.

Lorsque la cheville est en charge, c'est le tibia qui impose et détermine la position de l'astragale.

Lorsque l'astragale et le tibia sont intimement liés (marche), il se produit des tiraillements entre le péroné et l'astragale.

L'astragale et le tibia étant en coaptation étroite, les tiraillements se font dans les ligaments péronéo-astragaliens, antérieur ou postérieur, suivant la subluxation du péroné.

Ce tiraillement étant continuel pendant la marche, les ligaments vont à leur tour majorer la lésion péronéo-tibiale inférieure.

Si, à la suite d'un mouvement de flexion dorsale ou d'abduction forcée du pied, le péroné ne retrouve pas sa position neutre de repos, la lésion est une postériorité du péroné.

TABLEAU CLINIQUE DE LA ROTATION EXTERNE PÉRONÉO-TIBIALE SUPÉRIEURE

La pathologie osteopathique nous montre la rotation externe du tibia comme la plus fréquente.

- Un plateau tibial interne proéminant et douloureux
- Un tubercule de GERDY postérieur et peu saillant.
- Une tubérosité tibiale antérieure en rotation externe.
- Un tendon rotulien légèrement dévié vers l'extérieur.
- Une contracture du biceps crural et du ligament latéral externe.
- Une sensibilité à la partie antérieure du plateau tibial interne, de même qu'à la partie postérieure du plateau tibial externe.

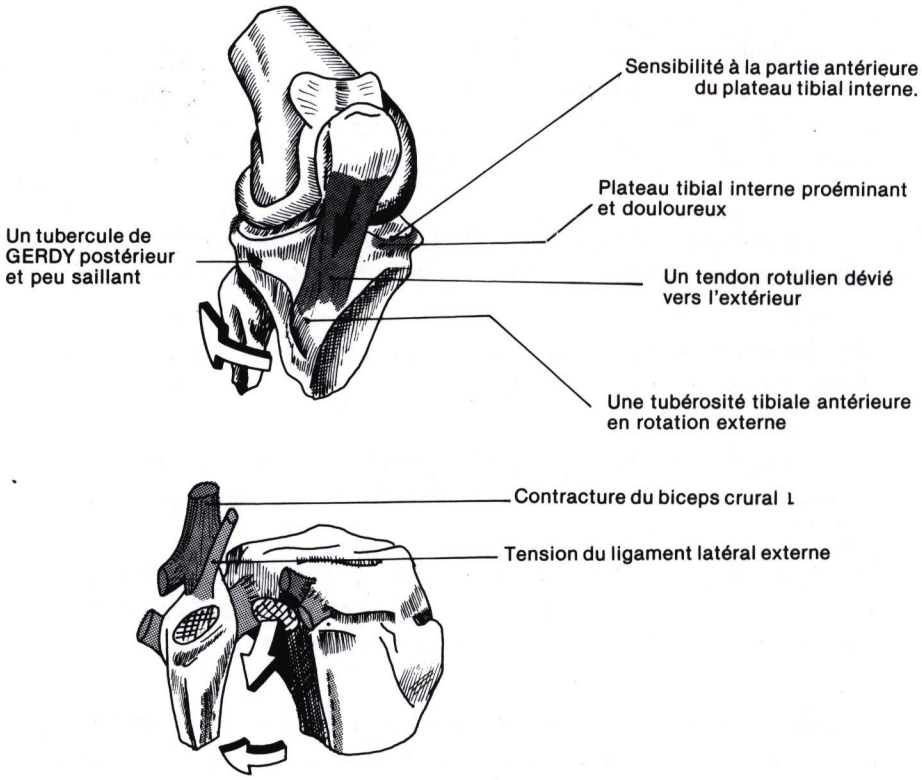

(I.A. Kapandji)

Si le péroné reste bloqué au cours des mouvements d'extension ou d'adduction forcée, la lésion est une antériorité du péroné.

La conformation des facettes articulaires péronéales, lorsqu'elles sont quelque peu convexes, joue un rôle déterminant dans le mécanisme producteur de la lésion en rotation péronéo-tibiale.

Un certain nombre de précisions apparaissent indispensables à la bonne compréhension des suites mécaniques :

- Une postériorité du péroné entraîne une rotation externe du tibia et inversement.

- La subluxation de la tête du péroné ne peut se faire sans produire une rotation du corps du péroné dans son ensemble et implique toujours celle de son extrémité inférieure. Cependant, la réciproque n'est pas vraie comme nous le prouve « l'entorse » : la lésion pouvant ne se localiser qu'en bas.
- La subluxation en rotation du péroné joue un rôle important dans la statique tibio-tarsienne et dans celle du pied en général.

Souvent, la clinique ostéopathique constate une postériorité de la tête du péroné associée à une rotation externe du tibia comme dans le pied plat valgus par exemple.

Lorsque le péroné est en rotation externe, il se fixe en postériorité. Cette position ectopique est entretenue et parfois majorée par :

- La contracture du biceps crural ;
- La tension de la capsule articulaire du genou.

Cette subluxation entraîne :

- Une contracture réactionnelle du ligament latéral externe du genou et,
- un déficit de l'adduction, symptômatique d'une lésion en abduction.

Lorsque cette lésion est constatée, elle est symptômatique d'une postériorité de la tête du péroné et il s'agit de normaliser l'articulation péronéo-tibiale supérieure.

ARTICULATION PÉRONÉO-TIBIALE SUPÉRIEURE

— Lorsque le péroné est en rotation externe, cette position ectopique est maintenue par :

1°) La contracture du biceps crural sur la face supérieure de la tête péronière

2°) La tension de la capsule articulaire du genou

3°) La tension réactionnelle du L.L.E. du genou

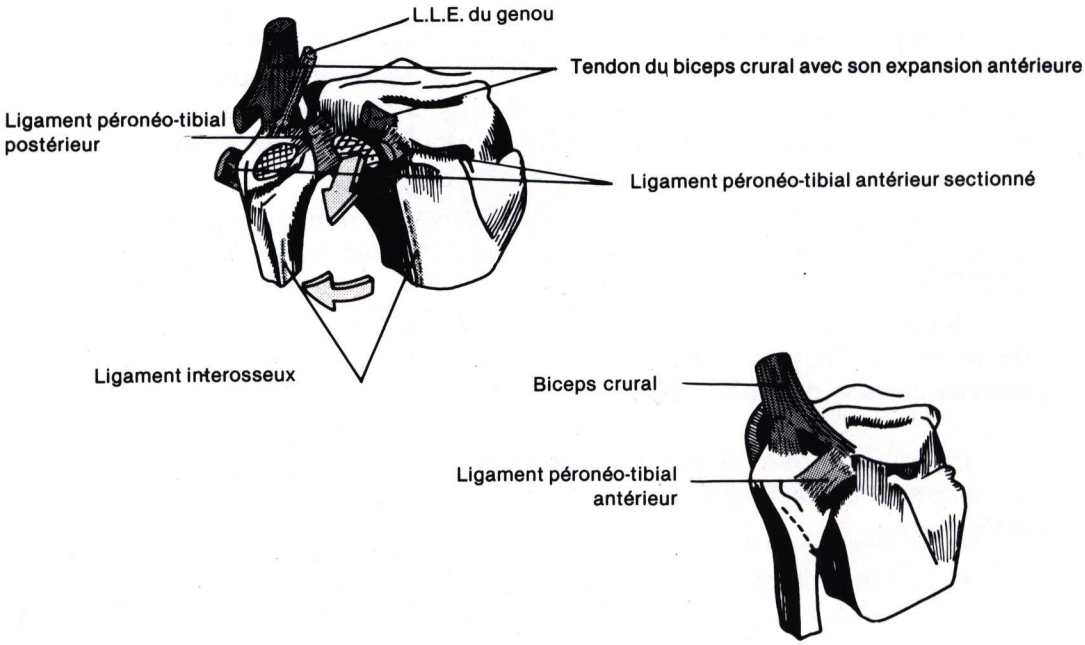

Le déficit de l'adduction du genou et la subluxation de l'astragale se remarque surtout lorsque le genou est en décharge. La symptômatologie peut se manifester sous forme de courbatures, de contractures ou de crampes...

Dans la subluxation péronéo-tibiale, des troubles circulatoires peuvent exister au niveau de la jambe et du pied. Ceux-ci peuvent s'expliquer par les lésions mécaniques de voisinage, notamment dans la zone où passe le paquet vasculaire de la membrane intérosseuse (orifices supérieur et inférieur).

Selon qu'il s'agit d'une suite mécanique montante ou d'une suite mécanique descendante, la lésion péronéo-tibiale supérieure en rotation peut venir d'en haut ou d'en bas.

L. — SUITE MECANIQUE MONTANTE

Lorsque la lésion péronéo-tibiale supérieure vient du bas, elle s'inscrit dans la suite mécanique montante ayant sa lésion primaire au niveau du pied et sa lésion secondaire au niveau de la rotation iliaque postérieure.

Cette lésion peut débuter par l'intermédiaire d'une contracture réactionnelle du long péronier latéral ou par celle du jambier postérieur ou encore par l'association des deux, alternativement ou simultanément.

1) Contracture réactionnelle du long péronier latéral

- Cuboïde en rotation interne ;
- Péroné et tibia en rotation externe.

2) Contracture réactionnelle du jambier postérieur

- Scaphoïde en rotation externe ;
- Tibia et péroné en rotation externe.

3) Contractures réactionnelles du long péronier latéral et du jambier postérieur soit en deux temps, soit simultanément :

- Cuboïde en rotation interne ;
- Scaphoïde en rotation externe ;
- Péroné et tibia en rotation externe.

Dans la suite mécanique montante, la douleur du genou, lorsqu'elle existe, se situe plutôt au niveau de sa face interne par l'intermédiaire du muscle couturier.

M. — SUITE MECANIQUE DESCENDANTE

Lorsque la lésion péronéo-tibiale supérieure vient du haut, elle s'inscrit dans la suite mécanique descendante ayant sa lésion primaire au niveau de la rotation iliaque antérieure, d'étiologie traumatique, et sa lésion secondaire au niveau du pied.

Dans ce cas, c'est le biceps crural qui attire la tête péronière et la tubérosité externe du tibia en rotation externe.

Le corps du péroné et son extrémité inférieure se placent secondairement en rotation externe et la suite mécanique se poursuit vers le bas.

Dans la suite mécanique descendante, la douleur du genou, lorsqu'elle existe, se situe plutôt au niveau de sa face externe par l'intermédiaire du muscle biceps crural.

DOULEURS LOCALISÉES AU GENOU

dans les suites mécaniques montante et descendante

B — Dans la suite mécanique montante : Ayant sa lésion primaire au niveau du pied et sa lésion secondaire au niveau de l'aile iliaque postérieure :

La douleur du genou se situe plutôt au niveau de sa face interne par l'intermédiaire du muscle couturier.

A — Dans la suite mécanique descendante : ayant sa lésion primaire au niveau de l'aile iliaque antérieure, le plus souvent de survenue traumatique, et sa lésion secondaire au niveau du pied :

La douleur du genou se situe plutôt au niveau de sa face externe par l'intermédiaire du muscle biceps crural.

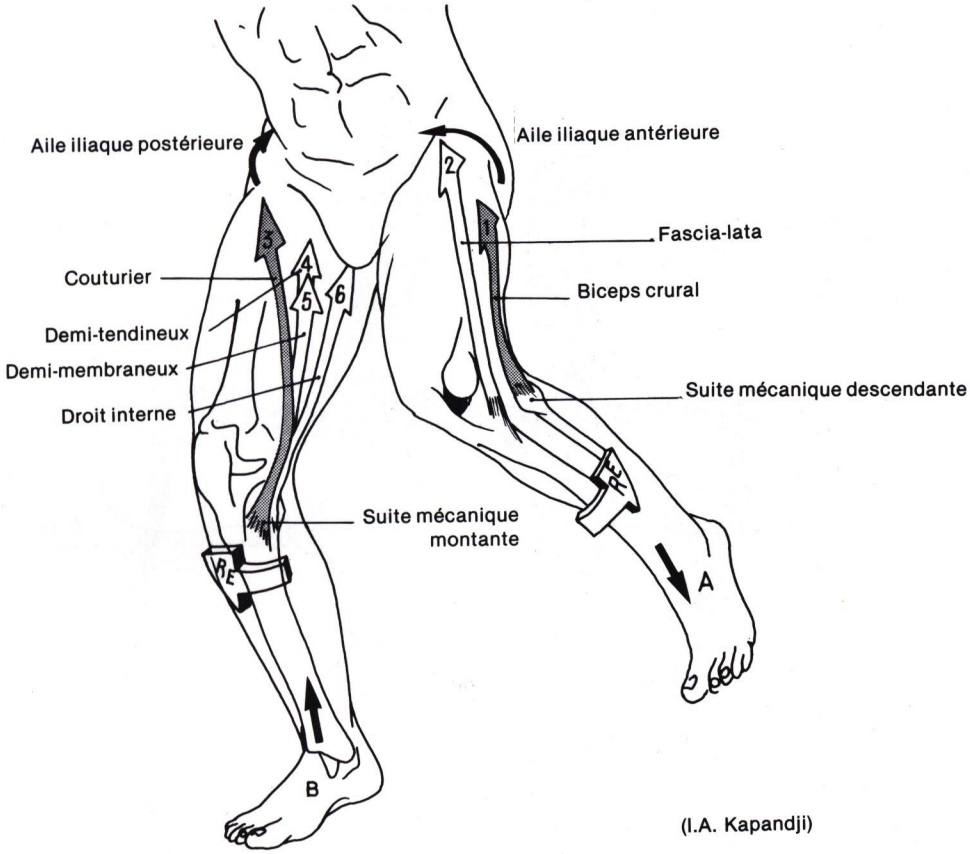

(I.A. Kapandji)

PALPATION DU GENOU

5 Tonicité quadricipitale
13 Etude du choc rotulien
Palpation de la synoviale (cul de sac rotulien)
14 Signe du rabot
Appréciation de la température locale

Localisation des points douloureux :

8 • Patte d'oie
15 • Condyle tibial interne
16 • Insertion inférieure du grand adducteur
1.2 • Points supérieur et inférieur des ligaments latéraux
3.4.6.7 • Rotule, ailerons rotuliens, ligaments ménisco-rotuliens
• Interligne articulaire

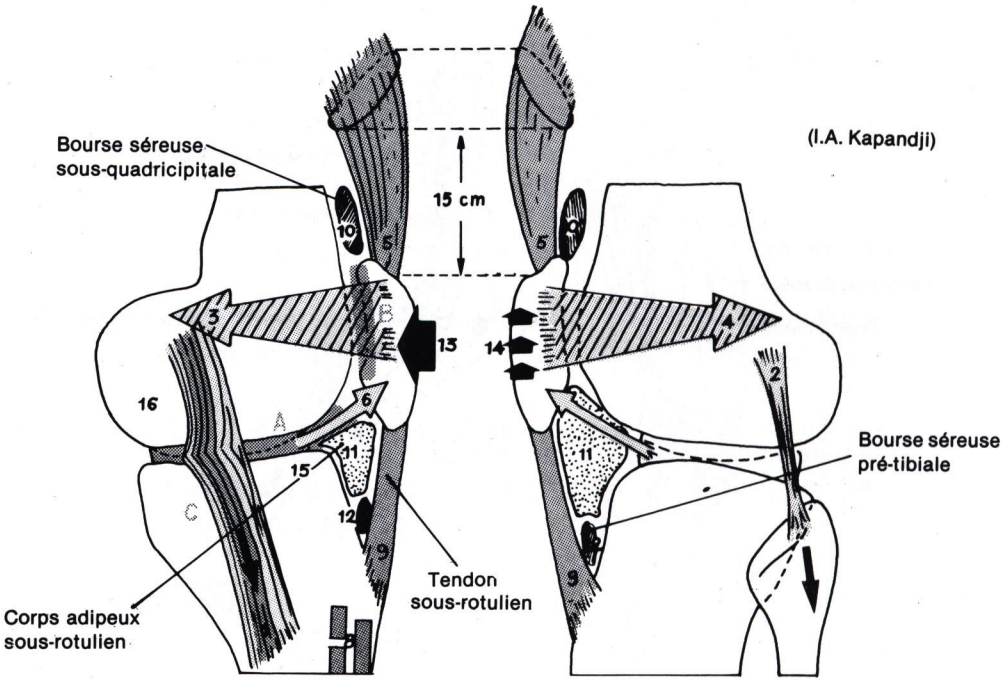

A — Lésion méniscale : Douleur horizontale de l'interligne articulaire
B — Lésion rotulienne : Douleur verticale du bord interne de la rotule
C — Lésion ligamentaire : Douleur sur le trajet du ligament latéral interne.

CHAPITRE II

LES LÉSIONS MÉNISCALES

Les lésions méniscales ne font pas partie de la pathologie ostéopathique dans la mesure où les techniques de normalisation, décrites au Chapitre X, ne représentent en fait que des manœuvres d'instantané destinées à supprimer le blocage et à restaurer l'extension du genou. Cependant, l'amélioration ne peut être qu'éphémère car l'atteinte méniscale persiste et seul le traitement chirurgical sera curatif.

Beaucoup trop de praticiens, une fois ces manœuvres d'instantané effectuées, ne dirigent pas leurs patients vers un spécialiste ostéo-articulaire et laissent installer dans leur esprit, l'espoir d'une guérison qui ne manquera pas d'être compromise par une future récidive.

Le professeur A. TRILLAT a eu le mérite de mettre au point un mode de raisonnement qui conduit au diagnostic précis de chaque type de lésion méniscale ; ce qui nous permettra de comprendre combien le ménisque externe s'oppose au ménisque interne, tant du point de vue anatomique que physiologique et pathologique.

Les extraits qui vont suivre sur les dérangements internes du genou, les lésions méniscales internes et les lésions méniscales externes sont tirés des journées lyonnaises de chirurgie du genou, publiées par les Editions SIMEP (avril 1971 et septembre 1977). Ont participé à ces travaux, les Professeurs A. TRILLAT, H. DEJOUR, G. BOUSQUET, et P. GRAMMONT avec la collaboration des Docteurs J.P. CAILLE, B. LAPEYRE, F. LECLERC-CHALVET, J.A. NOIRCLERC, A. RAMBERT et J.L. LERAT.

A. — GÉNÉRALITÉS SUR LES DÉRANGEMENTS INTERNES DU GENOU

(Professeur A. TRILLAT, Service de chirurgie orthopédique, Hôpital Edouard Herriot, pavillon I LYON)

« Je voudrais aborder maintenant l'étude analytique des dérangements internes du genou. Un genou qui présente un dérangement interne peut avoir une structure osseuse et cartilagineuse parfaitement normale ; au point de vue clinique, comme au point de vue radiographique, les choses peuvent apparaitre comme normales : pas de fracture ancienne, pas d'arthrose manifeste et cependant, de temps à autre, il se produit un ou plusieurs symptômes qui perturbent le malade ; il vient nous trouver en nous racontant une histoire qui est parfois plus ou moins récente, mais qui peut-être relativement ancienne ».

« Par conséquent, ce qui caractérise ces genoux à dérangements internes, c'est la présence de troubles entrecoupés d'intervalles libres ; moments où les patients viennent consulter et où ils sont désespérés. Ils vous expliquent qu'il y a quelques jours ou quelques mois, ils présentaient une douleur, un épanchement ou n'importe quel autre symptôme. Ils vous disent : « mais comment allez-vous faire pour établir un diagnostic puisque précisément mon genou est actuellement normal ! ».

« Il va falloir retrouver, par un interrogatoire orienté, l'origine des symptômes et les lésions profondes que présentent ces malades. C'est en quelque sorte une énigme policière où il faut trouver le coupable, alors qu'il ne se manifeste plus... Tout le problème est là et je vais vous l'exposer. Le genou en lui-même est une articulation bizarre ou point de vue mécanique et j'aimerais tout d'abord vous faire à ce sujet quelques réflexions. Imaginez qu'un ingénieur veuille articuler ensemble deux segments longs, tout en ménageant des possibilités de flexion-extension, de rotations (d'autant plus importantes que la flexion augmente jusqu'à 60°) et tout en assurant une bonne stabilité. Il est évident qu'il ne concevrait pas un mécanisme tel qu'il existe au niveau du genou. Nous savons qu'il y a en plus, des ménisques qui renforcent un peu le contrôle latéral mais ne renforcent pas le contrôle antéro-postérieur. Il y a les formations ligamentaires périphériques, mais si elles étaient appliquées au schéma mécanique que je vous ai montré, elles ne contrôleraient pas grand chose. Il y a en plus ce fameux pivot central avec les deux ligaments croisés qui vont assurer certes la

stabilité, mais un ingénieur n'aurait probablement rien inventé de pareil. Cela représente une articulation relativement faible, ce qui explique bien qu'il puisse y avoir, au cours des efforts sportifs, beaucoup de lésions traumatiques du pivot central, des ligaments périphériques et des ménisques. Ces lésions vont provoquer un certain nombre de symptômes qui sont : la douleur, l'hydarthrose passagère, l'instabilité, l'impression de dérangement articulaire et des blocages qui peuvent être passagers ou pas. L'énumération de ces symptômes et leur évaluation ne suffisent pas, il faut savoir les interpréter. Je connais des fiches médicales, américaines en particulier, où l'on se contente de mettre une croix pour une douleur, une ou deux croix pour l'hydarthrose, suivant l'importance des symptômes. Je pense personnellement que faire une telle évaluation des différents symptômes ne signifie absolument rien. En effet, ce n'est pas, pour moi, ce qui importe, car cela n'indique pas l'importance que ce symptôme aura dans l'organisation de mon raisonnement pour arriver au diagnostic exact de la lésion ».

« Nous allons étudier ces points particuliers et il y a beaucoup à dire sur cet ensemble de faits universellement connus et pour lesquels, cependant, les interprétations peuvent être complètement différentes ».

« Prenons par exemple la question des troubles douloureux. Quand ils sont situés du côté externe, ils n'ont pas beaucoup d'intérêt (mis à part certains cas rares de laxités postéro-externes). La plupart du temps il s'agit d'une lésion du ménisque externe. Mais lorsque l'on aborde les douleurs du côté interne, les choses sont complètement différentes. On se trouve en présence de malades qui ont quelquefois des points douloureux retrouvés par l'interrogatoire mais non par l'examen, soit tout à fait en haut du ligament interne, soit tout le long de ce ligament interne. D'autres malades ont des points douloureux qui sont nettement en avant du ligament interne, ou nettement en arrière. Il est extrêmement important d'interroger les malades, même s'ils ne souffrent plus du tout et de leur demander où se situait la douleur. La plupart du temps, ils indiquent avec leur doigt une zone verticale, le long du ligament interne ou au contraire, ils montrent horizontalement l'interligne articulaire au niveau de la partie épaisse du ménisque. On a déjà une indication précieuse, car, si en outre la douleur est située nettement en avant ou en arrière, on peut savoir si c'est le ligament, ou si c'est le ménisque qui souffre ».

« Dans un autre ordre d'idée, beaucoup de jeunes filles ou de jeunes femmes présentent des troubles douloureux le long du bord interne de la rotule. Là encore, il n'est pas inutile de rappeler que toutes ces douleurs n'ont rien à voir avec une douleur ligamentaire ou une douleur méniscale ».

« Nous en arrivons maintenant à la question de l'instabilité. Cette instabilité peut avoir habituellement une double origine : la première origine peut être la présence d'un petit corps étranger, que ce soit un véritable corps étranger cartilagineux, libre ou que ce soit une languette méniscale qui peut venir s'interposer à un moment donné entre le fémur et le tibia. Ce corps étranger produit le même effet que si l'on marchait dans la rue sur une bille, donnant l'impression soudaine que l'on va tomber. L'organisme réagit de telle façon qu'il semble exister un organe de contrôle, et pour éviter la chute, il fait se relâcher complètement le quadriceps. Dès que l'angle de flexion aura fait disparaître le corps étranger, on retrouve tout de suite une bonne stabilité. Cette instabilité due à des corps étrangers est une instabilité irrégulière dans le temps et, si l'on mène bien l'interrogatoire, on apprend par exemple que le patient a eu une instabilité au cours d'un match et que pendant les deux ou trois matchs suivants il n'en a pas eu ».

« La deuxième variété d'instabilité est celle des lésions ligamentaires, qu'elles soient périphériques ou centrales. Cette instabilité se produira chaque fois que le genou se trouvera dans la même position et l'interrogatoire retrouvera une instabilité régulière à chaque match. Ces différences dans l'instabilité sont encore une possibilité d'affiner le diagnostic ».

« Le troisième symptôme est le blocage dont il existe différentes variétés :

Le premier blocage possible est le blocage qui se produit entre rotule et fémur, lorsqu'il y a une subluxation de rotule ou une lésion cartilagineuse de la rotule, par exemple. Ces blocages sont toujours déclenchés par le même mécanisme : la force de pression de la rotule sur le fémur est telle qu'il y a un accrochage partiel ou total des deux surfaces cartilagineuses ; par exemple, le patient montant un escalier va brusquement dire : « mon genou s'est complètement bloqué ». Il est bloqué en flexion ou il est bloqué en extension, mais il suffit de passer sur une marche à côté pour que le blocage disparaisse. Ce sont les blocages de type rotulien qui n'ont rien avoir avec les blocages de types méniscal ».

« Les blocages méniscaux sont habituellement déterminés par des anses de seau méniscales, qui font que lorsque le tibia s'étend complètement sur le fémur, il n'y a plus de place, à l'intérieur de la fente due à l'anse de seau, pour le condyle fémoral et il va y avoir un blocage méniscal. Ce blocage méniscal est un blocage chronique qui va durer un minimum de quelques minutes et ne sera pas libéré simplement par l'absence d'appui sur le membre inférieur considéré. Donc, entre ces deux blocages, il y a une différence fondamentale. Lorsqu'un malade utilise l'expression « mon genou se bloque », il s'agit presque toujours d'une lésion rotulienne ; si vous voulez mettre en évidence un blocage méniscal, il faut simplement lui demander : « arrive-t-il qu'à certains moments vous ne pouvez pas étendre complètement votre genou ? » S'il répond par l'affirmative, vous pouvez affirmer l'existence d'une lésion méniscale ».

« Le blocage par corps étranger mobile est caractéristique et l'on peut en faire le diagnostic facilement par l'interrogatoire. C'est un malade qui n'a jamais rien eu, pas de douleurs, pas d'hydarthrose et un beau jour il dit que son genou s'est bloqué à plus de 60°, 80°, habituellement 90°. Ce ne peut pas être une lésion méniscale puisqu'il n'y a pas eu d'accident, pas d'antécédent. C'est donc obligatoirement une lésion par corps étranger ».

« Une dernière variété de blocage est ce que l'on appelle le blocage extra-articulaire. Il peut être dû à une exostose par exemple, ou à des lésions variées. Ces blocages extra-méniscaux sont fréquents. Je ne peux pas en parler ici parce que cela serait trop long, mais chaque fois que l'on a des blocages brutaux, sans aucun symtôme articulaire et sans symptôme radiographique articulaire, il faut penser à une lésion périphérique et s'attacher à la retrouver ».

« Le dernier symptôme de notre liste est une impression de dérangement intra-articulaire. Cette impression de dérangement intra-articulaire peut être provoquée la plupart du temps par une lésion méniscale. Il s'agit d'une languette méniscale qui peut se trouver plus ou moins en avant et plus ou moins sur le côté. Elle est perçue tantôt par le malade, tantôt par le chirurgien ; mais à chaque fois, le malade déclare : « il y a quelque chose qui se déplace dans mon genou ». Il s'agit presque toujours d'une lésion par languette méniscale et la plupart du temps par désinsertion postérieure. Cette impression de dérangement interne est pour moi le meilleur symptôme de lésion méniscale ».

B — LES MÉNISQUES

Ils sont au nombre de deux :

- Le ménisque interne et
- Le ménisque externe.

Les ménisques intra-articulaires ou fibro-cartilages semi-lunaires sont interposés entre le fémur et le tibia afin de permettre une concordance d'adaptation.

a) Leur face supérieure :

Elle est concave, en rapport avec les condyles.

b) Leur face inférieure :

Elle est appliquée sur la périphérie de la glène.

c) Leur face périphérique ou externe :

Elle est convexe, très épaisse, adhérente à la capsule.

d) Leur bord axial ou central :

Il est mince, tranchant, concave et regarde le centre de la glène.

e) Les deux cornes ou extrémités :

Elles sont au nombre de deux : une antérieure et une postérieure.

De ces cornes partent des trousseaux fibreux encore appelés freins méniscaux qui rattachent les ménisques aux surfaces pré-spinale et rétro-spinale.

1°) Le ménisque interne.

Il est en forme de « C » très ouvert.

Insertions :

a) Corne antérieure :

Angle antéro-interne de la surface pré-spinale, en avant du ligament croisé antéro-externe.

b) Corne postérieure :

Surface rétro-spinale, le long de la glène interne, en arrière de l'insertion du ménisque externe, en avant du ligament croisé postéro-interne.

2°) Le Ménisque Externe.

En forme de « C » presque fermé.

Insertions :

a) Corne Antérieure :

Surface pré-spinale près de la glène externe, en avant de l'épine externe, en dehors et en arrière du ligament croisé antéro-externe avec lequel elle est réunie par une expansion.

b) Corne postérieure :

Surface rétro-spinale, en arrière des épines, sur le versant postérieur d'une crête partant de l'épine interne et rejoignant la glène externe à sa partie toute postérieure.

De l'extrémité postérieure, ou corne postérieure du ménisque externe, se détache un puissant faisceau : le ligament ménisco-fémoral.

Ce ligament accompagne le ligament croisé postéro-interne et se termine dans l'échancrure inter-condylienne, sur le condyle interne, soit en avant et en arrière, soit en avant ou en arrière du ligament croisé postéro-interne.

Les deux ménisques sont réunis en avant par une bandelette fibreuse transversale appelée : ligament transverse ou jugal.

MENISQUES

(Brizon et Castaing)

A — Insertions : vue supérieure

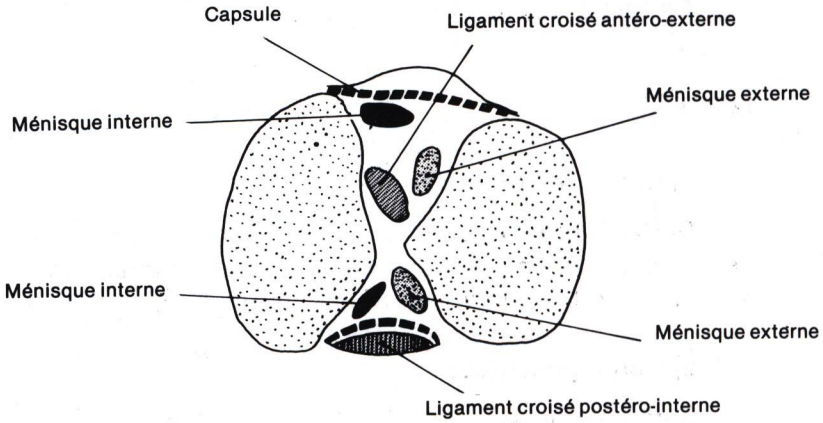

B — Ménisques en place

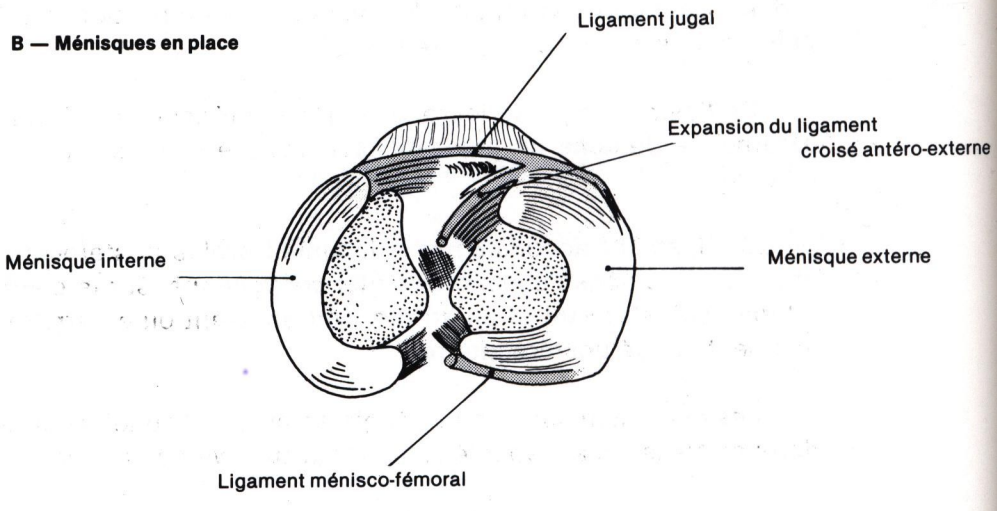

L'INÉGALITÉ DE LONGUEUR DES COURBURES CONDYLIENNES

prédispose le genou aux mouvements de rotation

(A) — Sur le condyle interne le rayon de courbure mesure 40 mm à la partie antérieure et 18 mm à la partie postérieure.

(B) — Le condyle interne n'est pas parallèle au condyle externe. Le condyle interne est déjeté vers le dedans et le condyle externe vers le dehors.

(C) — Mouvements des condyles sur les glènes lors des mouvements de rotation axiale.

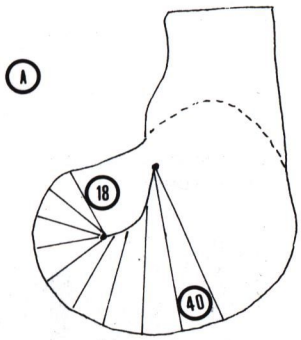

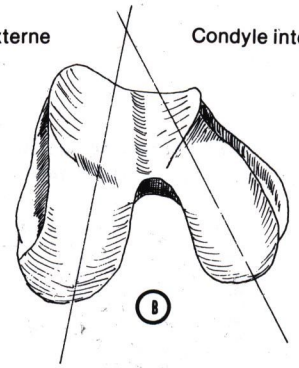

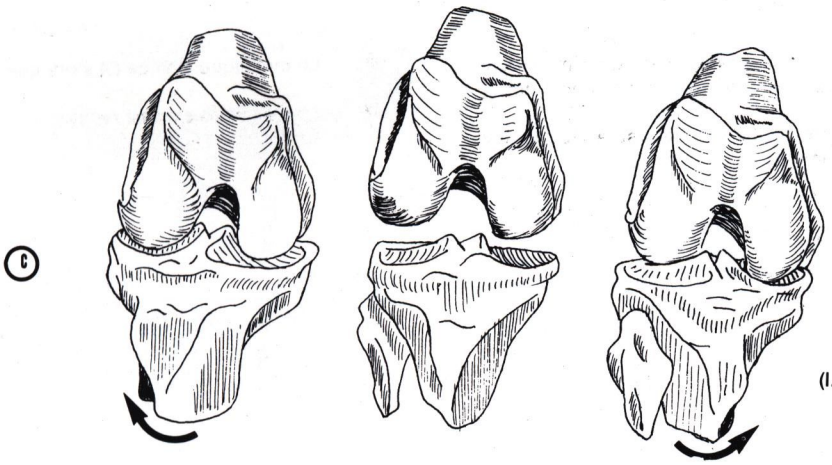

(I.A. Kapandji)

Rotation externe du tibia sous le fémur

Position de rotation indifférente

Rotation interne du tibia sous le fémur

L'ÉTAGE SOUS-MÉNISCAL

(I.A. Kapandji)

— Le ménisque interne a la forme d'un « C ».

— Le ménisque externe a la forme d'un « O ».

— Le ménisque externe est le plus mobile car les points d'insertion sont plus proches.

— Le ménisque interne est moins mobile donc plus facilement lésé.

— Les ménisques ne sont pas seulement fixés par leurs cornes, mais aussi et surtout par leur périphérie à la capsule, donc adhérents au tibia. Par conséquent, les mouvements se feront presque tous dans l'étage sus-méniscal sauf dans les mouvements de rotation du tibia par rapport au fémur car ils sont pris dans les coques condyliennes.

Rotation externe du tibia sous le fémur | **Rotation indifférente** | **Rotation interne du tibia sous le fémur**

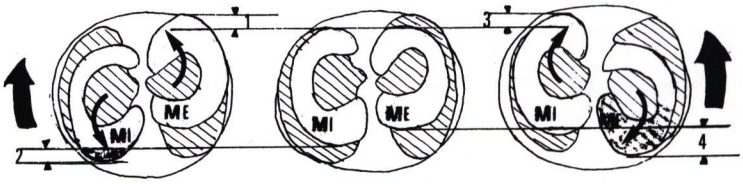

ME . Le ménisque externe est entrainé (1) vers l'avant de la glène externe, tandis que :

MI . Le ménisque interne est entrainé vers l'arrière (2)

MI . Le ménisque avance (3) alors que :

ME . Le ménisque externe recule (4)

DÉPLACEMENTS DES MÉNISQUES DANS LA FLEXION-EXTENSION

(I.A. Kapandji)

A — Extension

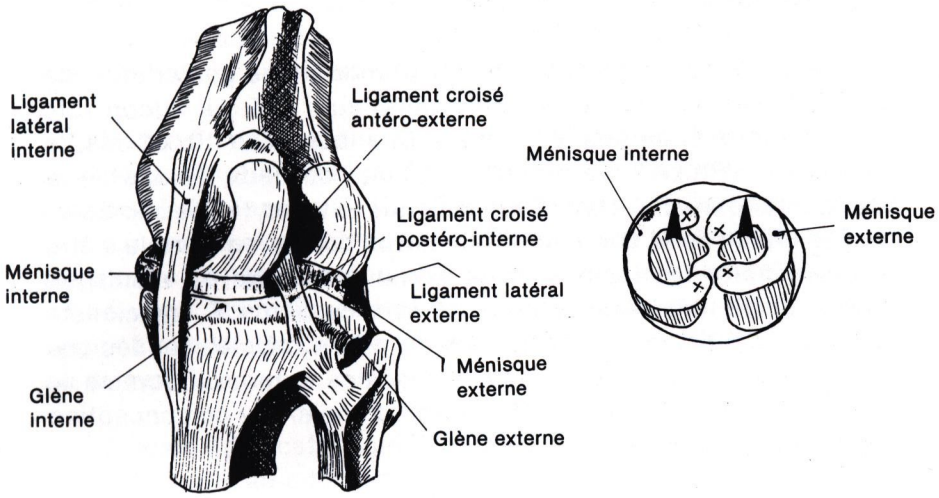

B — Flexion

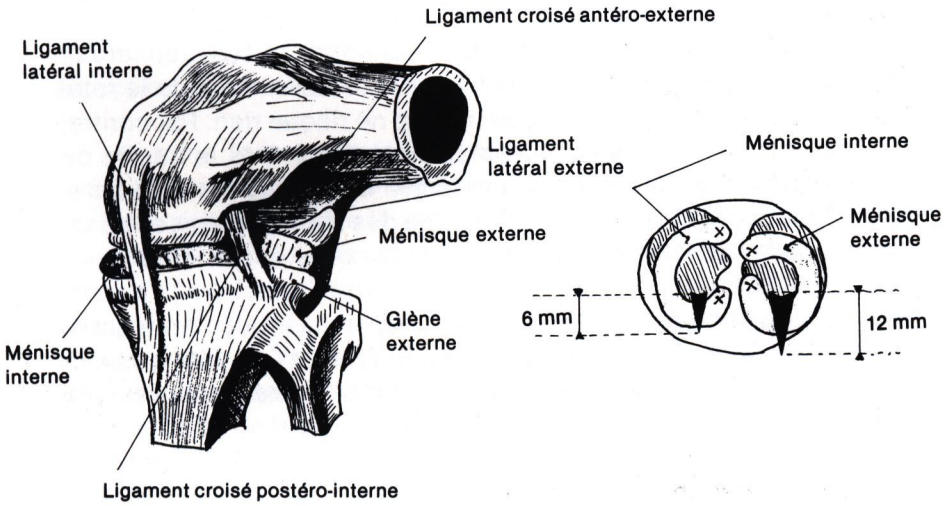

C. — LES LÉSIONS MÉNISCALES INTERNES

Le Professeur A. TRILLAT nous propose un certain nombre de points particuliers, reflets de son expérience, sur l'orientation du diagnostic des lésions méniscales internes.

Le ménisque interne a une très grande corne postérieure, ce qui n'est pas le cas de la corne antérieure qui n'a aucun rôle physiologique et ne peut en général être lésée. Sur 10.000 cas, le Professeur TRILLAT n'a rencontré qu'une ou deux lésions de la corne antérieure. Par contre, le ménisque externe, lui, peut présenter une lésion de la corne antérieure. Une confusion semble s'être installée entre les lésions de la corne antérieure du ménisque interne et du ménisque externe ; le livre de SMILLIE, spécialiste des lésions méniscales, traite dans le même chapitre les lésions méniscales internes et lésions méniscales externes. Comme le précise le Professeur TRILLAT, il s'agit d'une erreur de conception renforçant la confusion précédente.

Le ménisque interne, contrairement à ce qui a souvent été écrit, n'a en aucun cas un rôle de transmission de pression entre le fémur et le tibia. Lorsqu'il subit de telles pressions, il se déchire et se fissure longitudinalement.

Le ménisque interne a parfois un rôle dans le contrôle latéral et particulièrement dans le contrôle de la rotation. Lors de la rotation interne du tibia, le ménisque interne ne risque rien. Par contre, lors de la rotation externe du tibia, il est attiré vers le centre de l'articulation et peut entrainer une lésion du ligament croisé antérieur. Cela explique, d'une part, l'origine des lésions méniscales et, d'autre part, l'atteinte préférentielle de la corne postérieure.

Le deuxième mécanisme de lésion du ménisque interne est la flexion forcée du genou. Le Professeur TRILLAT l'ayant souvent rencontré chez les mineurs de fond, l'a dénommé : « lésion type mineur ».

Toute personne qui a déjà un stade de pré-arthrose ou d'arthrose débutante et qui se met en flexion forcée du genou peut, en se relevant, provoquer une déchirure méniscale.

C'est pour cela que l'âge habituel de ce type de lésion est la quarantaine et qu'il n'existe pas de lésion ligamentaire surajoutée,

contrairement au mécanisme précédent où la rotation a pu entrainer une lésion du ligament croisé antérieur.

Un choc direct sur le côté interne du genou ne détermine pratiquement jamais de lésion méniscale. Si le choc est du côté externe, il n'y a pas de lésion méniscale externe mais il peut y avoir par contrecoup une lésion du ménisque interne.

En ce qui concerne la symptômatologie, les lésions anatomiques et la symptômatologie évoluent simultanément. C'est un principe que le Professeur TRILLAT défend depuis toujours. Il prétend que par un interrogatoire précis, on doit, non seulement faire un diagnostic de lésion méniscale interne sans arthrographie, mais on doit également faire le diagnostic du degré de lésion, que ce soit une bandelette ou une languette, que soit une lésion du type I ou du type II.

Suivant dans cette voie TAVERNIER et SMILLIE, le professeur TRILLAT a mis au point un mode de raisonnement qui conduit au diagnostic précis de chaque type de lésions méniscales. Il repose sur une meilleure compréhension des lésions anatomiques, de leur mode de production, des relations causales entre chaque type lésionnel et les différents symptômes. La base de ce système diagnostic est constitué par la classification anatomique des lésions traumatiques du ménisque interne publiée en 1962 dans la revue française de Chirurgie orthopédique.

Comme le précise le Professeur TRILLAT, on peut aboutir, avec un processus d'une simplicité extrême, à un diagnostic anatomique précis, comme le montre l'exemple qui suit : il s'agit d'un malade qui a présenté un accident de torsion avec une douleur interne et un épanchement synovial. Il a mis 15 jours pour se rétablir, puis, en jouant au ballon, il a présenté un nouvel accident de rotation. Dès ce moment-là, à chaque match, parfois à plusieurs reprises au cours d'un même match, il a présenté soit des douleurs internes, soit un blocage plus ou moins passager, soit une hydarthrose passagère, soit une instabilité. Ce malade est passé du stade de la déchirure méniscale simple (puisqu'il n'avait que des douleurs), au stade d'anse de seau puisqu'il présente des blocages. Si on ne l'opère pas et si on a la possibilité de voir ce malade à la période terminale, il va dire : « Depuis 6 mois ou un an, je n'ai plus de blocage, mais je garde des douleurs internes, de l'hydarthrose et de l'instabilité »... Il est évident alors qu'il a rompu sa grande

bandelette, soit en avant, soit en arrière, soit au milieu. C'est, pour le professeur TRILLAT, d'une simplicité extrême.

De nos jours, la qualité de l'arthrographie s'est considérablement améliorée ; au lieu de faire des injections de produits opaques qui rendent invisible presque tout le genou, on utilise maintenant des injections d'air. De plus, les meilleurs incidences des rayons permettent de voir de très belles images.

Lorsqu'on assiste à des douleurs externes du genou, l'arthrographie est cependant utile car il faut savoir que certains cas de lésions du ménisque interne se manifestent par des douleurs externes. Par contre, il faut toutefois préciser que l'arthrographie est plus sujette à erreur lorsqu'il s'agit du ménisque externe.

En ce qui concerne le diagnostic clinique différentiel entre une fente horizontale et une fente verticale, le Professeur TRILLAT nous précise : « Lorsqu'il y a une fente verticale et déplacement de la bandelette, le condyle est à l'intérieur de la fente et la transmission des pressions se fait directement du fémur au tibia. Ces malades ont simplement un blocage léger mais ils n'ont pas de boîterie. Par contre, s'il y a une fente horizontale ou très oblique, il y aura toujours un obstacle qui s'interposera entre le fémur et le tibia et, par conséquent, chaque fois que le malade mettra un pied à terre, il aura forcément une boîterie et un pas mal assuré. Quand vous interrogez un malade, sachez lui demander : « Boîtiez-vous pendant que votre genou ne pouvait pas s'étendre ? S'il vous répond « oui », vous pouvez affirmer qu'il y a une fente horizontale. Dans ces cas-là, il y aura une différence, lors du blocage, dans le degré de flexion du genou : si la flexion est importante, on peut dire qu'il s'agit d'une grande fente. Si le genou se bloque à 20 ou 25°, on peut affirmer que la fente s'arrête au voisinage du ligament latéral interne... ».

Pour les fentes transversales postérieures, le signe du tiroir, le genou fléchi à 90°, est déterminant.

Chaque fois que l'on constate une lésion du ménisque interne accompagnée d'une lésion du ligament croisé antérieur, il faut toujours investiguer le ménisque externe.

1°) Classification anatomique

Cette classification est limitée au ménisque interne. Seule, en effet, la constance de la morphologie et de la fixation du ménisque interne, permet d'établir un système cohérent dans le mécanisme et l'évolution des lésions.

Du côté externe, le ménisque est trop variable dans sa forme, trop indépendant par rapport à l'appareil capsulo-ligamentaire, pour qu'un même traumatisme y reproduise les mêmes lésions. Le polymorphisme des lésions externes a jusqu'ici défié toute tentative de classification anatomique, comportant une correspondance clinique.

a) Caractères des lésions méniscales

Comme permet de le supposer la structure histologique du ménisque, la lésion méniscale est toujours une fente antéro-postérieure.

La fente siège toujours en plein tissu méniscal.

Le dernier caractère commun des lésions méniscales internes est leur caractère évolutif

b) Evolution anatomique

Stade 1.

Il s'agit d'un premier accident. La fente s'étend de la corne postérieure intacte au bord postérieur du ligament latéral interne. La bandelette est relativement fixe.

Stade 2.

Par l'action des traumatismes successifs, la fente initiale peut s'étendre vers l'avant et arriver au niveau du bord antérieur du ligament latéral interne. La petite bandelette du stade 1 devient alors une bandelette beaucoup plus longue, capable de se luxer dans l'échancrure inter-condylienne : c'est la classique anse de seau, lésion méniscale la plus fréquente.

Stade 3.

La fente longitudinale du stade 2 peut encore se prolonger vers l'avant et constituer une grande bandelette allant de la corne

antérieure à la corne postérieure. Celle-ci reste en permanence dans l'échancrure inter-condylienne.

Forme dérivant du stade 1

L'évolution de la fente initiale peut aussi se faire vers l'arrière et intéresser la corne postérieure. La bandelette du stade 1 devient une languette fixée par un pédicule antérieur et rendant mobile une partie de la corne postérieure. Ce stade dérive directement du stade 1 par accentuation de la lésion sur la corne postérieure.

Forme dérivant du stade 2

La bandelette longue et mobile du stade 2, passant en force de temps à autre entre le condyle et le tibia, peut à la longue s'amenuiser et se rompre. Son point de rupture habituel se situe en arrière dans 85 % des cas, libérant la plus grande partie de la corne antérieure.

Du fait de sa simplicité, cette classification extraite des éditions SIMEP : journées lyonnaises de chirurgie du genou, ne parait pas inclure la totalité des lésions traumatiques, notamment celles associant plusieurs fentes parallèles.

2°) Relations anatomo-cliniques

La grande bandelette en anse de seau du stade 2 peut se glisser à l'intérieur de l'échancrure inter-condylienne. En position luxée, elle constitue sur le plateau tibial, une sangle transversale qui limite l'avance du condyle dans l'extension. Ce défaut d'extension, alors que la flexion reste normale, constitue le blocage méniscal vrai, symptômatique du type 2.

Sur le plan clinique, lorsqu'il s'agit d'une fente verticale (stade 2), on assiste à un défaut d'extension mais à une flexion normale. Lorsqu'il s'agit d'une fente très oblique, presque horizontale, au déficit d'extension, s'associe alors une boîterie caractéristique.

Le stade 2 peut donner une instabilité associée au blocage et une instabilité sans blocage est évocatrice d'une languette méniscale.

Dans les lésions méniscales, l'instabilité est due à une interposition transitoire du tissu méniscal entre condyle et tibia.

Au stade 3, la grande bandelette n'est plus génante pour le roulement du condyle sur le tibia. Elle reste constamment dans l'interligne. Il n'y a plus de blocage, c'est le stade de la fausse guérison clinique.

La caractéristique majeure du stade 1 est qu'il n'y a jamais eu de blocage vrai dans les antécédents.

3°) Diagnostic clinique

Le diagnostic clinique d'une lésion traumatique du ménisque interne repose surtout sur les données de l'interrogatoire.

Dans la majorité des cas, il s'agit d'un homme entre 20 et 35 ans, sportif, qui vient consulter pour des troubles chroniques au niveau de son genou. Les lésions méniscales sont plus rares chez les femmes qui présentent plus volontiers une subluxation de la rotule. Il est exceptionnel de voir une lésion méniscale interne avant l'âge de 15 ans.

Les modalités du traumatisme sont évocatrices :

- Rotation externe forcée du tibia
- Entorse avec abduction forcée,
- Extension après flexion forcée et prolongée.

La circonstance la plus fréquente est la distorsion du genou en rotation externe, forcée du tibia, sur un genou demi-fléchi en appui monopodal.

L'accident en extension, après flexions forcées et prolongées, est plus rare : après la flexion forcée et prolongée, la corne postérieure du ménisque se fixe en arrière. Lors de l'extension, elle ne suit pas le mouvement général du ménisque. Il s'ensuit une fente méniscale d'emblée du stade 2 avec blocage.

La palpation appuyée du pouce sur l'interligne, le genou étant demi-fléchi, met en évidence un point douloureux interne.

Il faut bien distinguer ces douleurs de l'interligne, horizontales, des douleurs verticales situées le long du bord interne de la rotule, qui évoquent une lésion rotulienne, des douleurs situées

sur le trajet du ligament latéral interne, surtout au niveau de ses insertions, et qui sont le propre d'une lésion ligamentaire.

L'épanchement articulaire est souvent présent, sans rougeur, ni chaleur, ni empâtement péri-articulaire.

Le malade a la sensation que son genou se déboîte « j'ai un nerf qui saute », « j'ai une boule dans le genou »...

Il est rare de constater cliniquement le blocage qui se retrouve le plus souvent par l'interrogatoire.

L'instabilité se manifeste en particulier à la descente des escaliers ou à la marche en terrain accidenté « mon genou lâche »...

L'absence de symptôme entre les récidives est un signe clinique important.

L'amyotrophie du quadriceps sera recherché.

4°) Données radiologiques

La radiographie simple ne montre rien en général mais permet toutefois d'éliminer des corps étrangers d'origine rotulienne ou par ostéochondrite. Il est parfois possible de constater une ossification partielle du ligament latéral interne ou maladie de PELLEGRINI STIEDA, stigmate d'une entorse ancienne.

L'arthrographie gazeuse du genou ne doit pas être effectuée systématiquement mais représente une aide précieuse. Cependant, si l'interrogatoire et la clinique suffisent, mieux vaut la délaisser.

D. — LES LÉSIONS MÉNISCALES EXTERNES

Le Professeur A. TRILLAT nous propose un certain nombre de points particuliers, reflets de son expérience, sur l'orientation du diagnostic des lésions méniscales externes.

Il n'y a aucune comparaison possible entre l'étude anatomique, physio-pathologique et clinique des lésions du ménisque externe et du ménisque interne. La variété des lésions du ménisque externe est très grande et ne dépend pas de la qualité du traumatisme. Certains ménisques externes présentent une corne antérieure très volumineuse et une corne postérieure extrêmement ferme. Cette grosse corne s'appelle encore « la méga-corne antérieure ». Elle existe surtout chez ceux qui marchent les pieds en dedans et chez les sportifs présentant un léger tibia varum et une rotation interne du genou. Cependant, l'inverse peut se produire et on peut assister à une grosse corne postérieure et à une faible corne antérieure.

Dans 50 à 60 % des cas, les lésions du ménisque externe sont comparables à celles du ménisque interne.

En ce qui concerne les kystes, dans tous les cas de lésions kystiques, il y a toujours, comme le précise le Professeur TRILLAT, une lésion méniscale.

Dans la lésion méniscale externe, la douleur est toujours externe, l'hydarthrose est d'origine mécanique et le blocage de l'extension est rare. Il peut y avoir une instabilité, une impression de dérangement à l'intérieur de l'articulation et, enfin, il s'agit de sujets plus jeunes.

A propos des suites opératoires, le Professeur TRILLAT ajoute : « Quand on fait une méniscectomie interne, on peut dire à un sportif qu'il pourra rejouer au bout d'un ou deux mois. Il en va très différemment avec le ménisque externe dont certains malades ont mis 6 mois à guérir. Dès qu'ils reprenaient l'entrainement, ils avaient un gros genou ; c'est dire la très grande importance du ménisque externe du point de vue physiologique et physio-pathologique.

Le ménisque externe est de loin le plus large et le plus mobile des deux ménisques.

1°) Pathologie

a) Les déchirures longitudinales et verticales.

C'est la lésion type du ménisque interne qui ne se rencontre que dans la moitié des cas sur le ménisque externe. La lésion a été créée par un mouvement de flexion-rotation interne du tibia ou une lésion forcée de type mineur.

La très grande mobilité du ménisque externe fait que la lésion primitive ne se produit pas uniquement en arrière du ligament latéral externe mais qu'elle peut se créer en regard de lui ou en avant sur la corne antérieure. Cette forme peut s'agrandir pour réaliser une anse de seau typique. Par contre, il est rare que cette fente soit horizontale.

b) Les languettes

Elles représentent 4 % des cas.

c) Les déchirures transversales et verticales

Exceptionnelles sur le ménisque interne, on les retrouve dans 8 % des cas, sur le ménisque externe. Elles siègent le plus souvent à la partie moyenne et divise le ménisque en deux portions antérieure et postérieure. Elles sont occasionnées par le traumatisme direct de la face externe du genou qui crée une abduction de l'articulation ; le condyle vient comprimer le ménisque contre la surface d'appui tibial.

d) Les ménisques mal formés

Ils représentent, comme l'indiquent les extraits des Editions SIMEP, 34,6 % des cas.

Sous la rubrique « ménisques mal formés », les extraits des Editions SIMEP classent aussi bien les malformations classiques décrites par SMILLIE que les anomalies de fixation des ménisques :

Les ménisques discoïdes :

- le ménisque primitif
- le ménisque intermédiaire ou sub-total
- le ménisque en « O »

Les ménisques à grosses cornes antérieures ou postérieures.

e) Les ménisques mal insérés

Les ménisques à décollement postérieur

Les ménisques anormalement mobiles.

f) Les lésions dégénératives

Elles représentent environ 10 % des cas.

— Les kystes,
— Les ménisques scléreux
— Les ménisques laminés
— Les autres lésions
— Les néo-ménisques

2°) Etude clinique

Avant l'âge de 15 ans, il s'agit de lésions peu fréquentes. L'enfant peut être amené à consulter pour « un genou à ressaut ». Avant l'âge de 5 ans, il s'agit le plus souvent d'un ménisque discoïde.

Entre 6 et 12 ans, ce sont surtout les kystes qui amèneront les enfants à consulter car la tuméfaction inquiète les parents.

Entre 12 et 15 ans, les troubles articulaires seront surtout constitués par des phénomènes de blocage de l'extension dus généralement à des lésions mal formatives ; ménisque discoïde essentiellement.

Dans la majorité des cas, il s'agit d'un adulte jeune, sportif, qui, au cours d'un match de football, a subi un traumatisme du genou. Il faut préciser la nature de ce traumatisme, son intensité, l'évolution des symptômes et savoir s'il a pu continuer à jouer.

La douleur siège dans la majorité des cas du côté externe et peut être provoquée par la pression directe au niveau de la partie antérieure de l'interligne articulaire. Cependant, cet élément a peu de valeur car, le ménisque étant mal inséré, la douleur ressentie est une douleur rapportée. Ceci explique que son siège peut être atypique ; si elle est le plus souvent localisée à la partie moyenne

ou antérieure de l'interligne externe, elle peut également se situer en arrière dans le creux poplité.

L'Hydarthrose est particulièrement fréquente.

Le blocage de l'extension est plus fugace que celui du ménisque interne. Il cède très souvent spontanément.

Le ressaut est considéré comme caractéristique des lésions du ménisque externe ; le malade a l'impression, au cours des mouvements de flexion-extension, que son genou accroche une butée, puis se libère.

L'impression de dérangement interne donne au malade la sensation que leur genou se déboite.

L'instabilité est une sensation fréquemment ressentie.

Le test de Mac MURRAY, appliqué au ménisque externe, se recherche, le malade en décubitus dorsal, genou fléchi et le pied tourné en rotation interne. Dans cette position, on étend la jambe sur la cuisse et une douleur peut être alors ressentie par le malade. Parfois, un déclic est perçu par le praticien.

Le « GRINDING-Test », le malade étant en procubitus, jambe fléchie, on empoigne le pied qui est à la verticale et on appuie dessus de façon à comprimer le ménisque entre condyle et tibia. On exerce ensuite des mouvements de rotation interne du pied susceptibles de réveiller une douleur.

La palpation recherchera une tuméfaction et appréciera une éventuelle amyotrophie.

Afin de rendre plus précis le diagnostic des lésions méniscales externes, il ne faudra pas ignorer toute la pathologie ostéopathique de cette région.

CHAPITRE III

CONSIDÉRATIONS GÉNÉRALES SUR LES ENTORSES

par le Professeur R. MERLE D'AUBIGNE

A. — ETIOLOGIE

L'entorse est, en général, un accident de l'adulte jeune, du sportif.

On l'observe surtout à la tibio-tarsienne et au genou, mais aussi à l'acromio-claviculaire, à l'épaule, au coude, à la radio-carpienne, aux doigts, à la tibio-péronière inférieure, la médio-carpienne, l'articulation de LISFRANC...

Il s'agit, très souvent, d'un traumatisme indirect : mouvement excessif ou anormal, rapide et frappant un sujet en action ou en déséquilibre musculaire. L'entorse est une lésion dynamique.

B. — ANATOMIE PATHOLOGIQUE

L'entorse est restée longtemps ignorée par la médecine traditionnelle en raison de sa relative bénignité.

Il faut distinguer les lésions initiales, secondaires et tardives.

Les lésions initiales sont articulaires et ligamentaires.

Dans le domaine articulaire, il s'agit d'une restriction de mobilité.

Dans le domaine ligamentaire, ces lésions peuvent aller de la simple élongation à la rupture complète en passant par tous les stades intermédiaires.

Selon l'articulation intéressée, le phénomène de l'entorse met en jeu un ligament ou un faisceau ligamentaire électif :

- le ligament latéral interne pour l'entorse du genou ;
- les ligaments péronéo-astragalien antérieur et péronéo-calcanéen pour l'entorse tibio-tarsienne ;
- le ligament en « Y » de CHOPART pour l'entorse de CHOPART

Dans certains cas extrêmes, peuvent exister des déchirures plus ou moins étendues de la capsule, de la synoviale, des arrachements d'une parcelle d'os ou de cartilage.

Ces lésions peuvent engendrer des épanchements sanguins péri-articulaires ou intra-articulaires.

Les lésions secondaires ou ostéopathiques peuvent se situer au niveau :

- de la suite mécanique montante ayant sa lésion primaire au pied et sa lésion secondaire au niveau de l'ilium postérieur.
- de la suite mécanique descendante ayant sa lésion primaire au niveau de l'ilium antérieur, d'étiologie traumatique, et sa lésion secondaire au niveau du pied.
- des lignes mathématiques du corps humain et notamment de la ligne centrale de gravité du corps avec son cortège de conséquences.

Les lésions secondaires ou physio-pathologiques sont d'ordre vaso-moteur : l'œdème est souvent important et disproportionné avec le traumatisme initial. L'épanchement intra-articulaire est parfois abondant, surtout au niveau du genou.

Les lésions tardives sont les séquelles des lésions initiales et des troubles secondaires : les ligaments rompus peuvent ne pas cicatriser d'où persistance et aggravation des troubles statiques. Les troubles vaso-moteurs peuvent s'installer en permanence, entrainer l'hypertrophie de la synoviale, l'altération du revêtement cartilagineux et surtout la décalcification des épiphyses et tout le segment de membre sous-jacent à l'articulation intéressée.

C'est LERICHE qui a souligné l'importance de ces phénomènes et montré leur étiologie sympathique.

C — CLINIQUE

L'entorse survient le plus souvent après un traumatisme indirect ; un mouvement brutal de torsion.

Son évolution est caractéristique : après une phase immédiate de vive douleur, s'installe une rémission passagère de quelques heures avant que la douleur et l'impotence fonctionnelle atteignent leur acmé.

A l'inverse, les signes fonctionnels d'une fracture apparaissent d'emblée et progressent sans rémission.

A l'examen, deux signes peuvent être notés :

1) le premier est inconstant : il s'agit d'un épanchement articulaire d'importance variable et d'apparition secondaire.

En présence d'un épanchement post-fracturaire, il s'agit d'une hémarthrose qui apparait d'emblée alors qu'en présence d'un épanchement dû à l'entorse, il s'agit plutôt d'une hydarthrose.

2) Le second est constant : c'est un point douloureux précis qui correspond à l'insertion ou au trajet du ligament lésé.

L'examen doit être obligatoirement complété par une radiographie de l'article lésé. Cependant, il faut toutefois préciser :

1) Sur le plan articulaire : que la radiographie offre une image fixe, montrant la position d'un segment osseux par rapport à son voisin, sans pour autant permettre de savoir si, entre ces deux éléments osseux, existe une restriction de mobilité articulaire.

2) Sur le plan ligamentaire : que la radiographie ne permettra pas de trancher entre une entorse bénigne et une entorse grave, dans la mesure où elle ne pourra pas préciser s'il s'agit d'un étirement ligamentaire ou d'une rupture ligamentaire.

En fait, la principale difficulté, est d'apprécier le degré de la lésion ligamentaire.

D — TRAITEMENT

1) Les entorses bénignes :

La mobilisation est souhaitabe. L'ostéopathe devra normaliser le jeu articulaire de l'articulation intéressée et redonner aux ligaments leur orientation adéquate.

Il faudra également lutter contre les phénomènes vasomoteurs en associant des techniques conjonctives, périostées, hydrothérapiques...

2) Les entorses graves :

L'immobilisation est nécessaire, une fois le jeu articulaire normalisé, pour permettre la réparation de la déchirure ligamentaire.

La radiographie ne permettant pas de trancher entre les entorses bénignes et les entorses graves, et la conduite thérapeutique étant très différente dans les deux cas, le praticien devra faire preuve d'un sens clinique aiguisé et d'une excellente palpation afin d'opter pour la meilleure conduite thérapeutique.

Imposer à une entorse bénigne l'immobilisation plâtrée est aussi néfaste que mobiliser intempestivement une entorse grave.

3) Dans la lutte contre les phénomènes vaso-moteurs et notamment l'œdème, un drainage lymphatique sera très souvent nécessaire :

a) Technique de pompage diaphragmatique

b) Drainage lymphatique claviculaire

c) Pompage lymphatique sternal :

d) Compression du 4e ventricule et accélération du liquide céphalo-rachidien

e) Pompage lymphatique sacré

Pour la description de ces techniques, se reporter à la 2e édition des lésions ostéopathiques du sacrum (chap. IX).

4) Séquelles

Il n'est pas rare de constater des séquelles devant des entorses négligées, insuffisamment traitées ou mal traitées :

- Ostéophytose...
- Constructions ostéo-ligamentaires...
- Calcifications ligamentaires qui, malgré leur apparente bénignité, peuvent entrainer des gênes fonctionnelles importantes.

• Déformation et lipping antérieur notamment au niveau de l'articulation tibio-tarsienne en rapport avec le baillement postérieur de l'aticulation.

• Calcification ligamentaire sur le scaphoïde avec ostéophytose astragalienne.

• Ossification métatraumatique périarticulaire du genou.

• Cal périosté développé sur le condyle interne à la suite d'une entorse du genou.

• Evolution vers une ostéochondrite disséquante chez un international de rugby de 23 ans.

• Suite mécanique montante ayant sa lésion primaire au pied et sa lésion secondaire au niveau de l'ilium postérieur.

• Perturbation des lignes mathématiques du corps humain décrites dans l'ouvrage intitulé « Lésions ostéopathiques iliaques » et notamment de la ligne centrale de gravité du corps avec son cortège de conséquences.

• Perturbation du mécanisme sacro-sphéno-basilaire (Cf. Lésions ostéopathiques du sacrum).

CHAPITRE IV

L'ENTORSE DU GENOU

A. — L'ARTICULATION DU GENOU (Testut, Latarjet, Paturet, Hovelaque, Rouvière, Poirier)

Il s'agit d'une condylo-trochléenne unissant le fémur au tibia et à la rotule.

L'articulation fémoro-rotulienne (trochlée, rotule) est une trochléenne.

L'articulation fémoro-tibiale (condyles, ménisques, tibia) est une condylienne.

I. — Surfaces articulaires

Les surfaces articulaires se composent :

1) De l'extrémité inférieure du fémur ;

2) De la face postérieure de la rotule ;

3) De la face supérieure ou plateau tibial ;

4) Des deux ménisques intra-articulaires.

II. — Moyens d'union

Les surfaces articulaires sont maintenues en contact par :

1) La capsule ;

2) Les ligaments latéraux : ligament latéral interne et ligament latéral externe ;

3) Les ligaments croisés : antéro-externe et postéro-interne ;

4) Par le plan fibreux postérieur ou ligament postérieur ;

5) Par le plan fibreux antérieur ou ligament antérieur ;

6) Par la synoviale.

1) La capsule

C'est un manchon fibreux tendu du fémur au tibia, adhérant latéralement aux ménisques et interrompue en avant par la rotule.

a) Insertions fémorales

- **En avant :**

Elle dessine un angle ouvert en bas, à un centimètre du cartilage, dans la fossette sus-trochléenne, puis s'incline latéralement vers les tubercules sus-trochléens, aux angles de la trochlée.

- **Latéralement :**

Elle suit la rampe capsulaire qui est séparée du cartilage par une gouttière latéro-sus-condylienne passant près de l'angle de la trochlée, s'éloignant jusqu'à 1,5 centimètres environ et se rapprochant du cartilage vers l'arrière. Sur le condyle interne, elle passe au-dessus de la fossette d'insertion du muscle poplité.

- **En arrière :**

Elle passe à quelques millimètres du bord supérieur des condyles, s'invagine dans l'échancrure intercondylienne et se fusionne avec les ligaments croisés.

b) Insertions rotuliennes

Sur la rotule, elle suit la limite cartilagineuse :

- **Sur la base :**

A deux ou trois millimètres en avant du cartilage.

- **Au niveau de la pointe de la rotule :**

Son insertion est extra-capsulaire et extra-articulaire.

c) Insertions tibiales

Elle s'insère sur le pourtour du plateau tibial :

- **En avant :**

Au bord antérieur de la surface pré-spinale.

- **Latéralement :**

A 4 ou 5 millimètres du cartilage, sur la rampe infraglénoïdienne mais elle descend plus bas en dehors jusqu'à l'articulation péronéo-tibiale supérieure.

d) Constitution de la capsule

• **En avant :**

Elle est lâche, interrompue par la rotule et présente :

— **Au-dessus de la rotule** : des fibres fémoro-rotuliennes formant le cul-de-sac sous-quadricipital.

— **De chaque côté de la rotule** : des fibres horizontales que l'on dénomme : ailerons rotuliens.

— **Au-dessous de la rotule :** des fibres tibio-rotuliennes et des fibres tibio-méniscales.

• **Latéralement :**

Elle est serrée, interrompue par les ménisques et présente :

— **Des fibres longues** : superficielles encore appelées : fémoro-tibiales.

— **Des fibres courtes** : profondes encore appelées : fémoro-méniscales et tibio-méniscales.

• **En arrière :**

Elle est doublée :

— **Au milieu** : par les ligaments croisés.

— **Latéralement** : elle est épaisse et forme les coques condyliennes. La coque condylienne externe contient un sésamoïde sur lequel s'insère le ligament latéral externe court de VALOIS ou pilier externe du ligament poplité arqué ou encore ligament péronéo-sésamoïdien.

2) Le ligament latéral externe :

C'est un cordon arrondi, long de cinq centimètres environ, bien individualisé du plan capsulaire, uniquement formé de fibres fémoro-péronières, tendu du fémur au péroné et encore appelé : ligament épiphyso-épiphysaire.

Insertions :

• Il va du condyle externe du fémur, face cutanée, sur le versant postérieur de la tubérosité du condyle externe du fémur, au-dessous du jumeau externe et au-dessus du poplité, sur une saillie osseuse qui sépare ces deux insertions.

• Il se porte en bas et en arrière pour se terminer sur la face supérieure de la tête du péroné, dans une fossette située à 1 cm en avant de la styloïde et à 1 cm en dehors de la surface articulaire, dans la concavité de la surface en croissant où s'insère le biceps.

Au ligament latéral externe, on rattache le ligament latéral externe court de VALOIS.

Ligament latéral externe court de VALOIS :

Il est encore appelé « ligament péronéo-sésamoïdien » ou « pilier externe du ligament poplité arqué ».

Insertions :

- Il naît de la pointe de la styloïde péronière.
- Il se termine sur le sésamoïde de la coque condylienne externe.

L'extrémité supérieure du ligament latéral externe est recouverte par le tendon du biceps dont il est séparé par une bourse séreuse.

3) Le ligament latéral interne

C'est une bandelette aplatie, tendue du fémur au tibia : épiphyso-diaphysaire.

Insertions :

- Il naît du versant postérieur de la tubérosité du condyle interne du fémur, au-dessous du jumeau interne et en avant de l'insertion de l'aileron interne.
- Il se porte en bas et en avant. Il est long de dix à douze centimètres, aplati, bien individualisé à sa partie antérieure où il est formé de fibres longues : fémoro-tibiales, adhérant à la capsule à sa partie postérieure où il est constitué de fibres courtes : fémoro-méniscales et tibio-méniscales. De plus, certaines fibres sont tibio-tibiales, formant une arche sous laquelle s'engage le tendon réfléchi du demi-membraneux.
- Il se termine à la partie toute supérieure de la face interne de la diaphyse tibiale, sur un champ rugueux, haut de cinq centimètres, en avant du bord interne et en arrière des muscles de la patte d'oie : couturier, droit interne, demi-tendineux.

LES LIGAMENTS LATERAUX DU GENOU

(Brizon et Castaing)

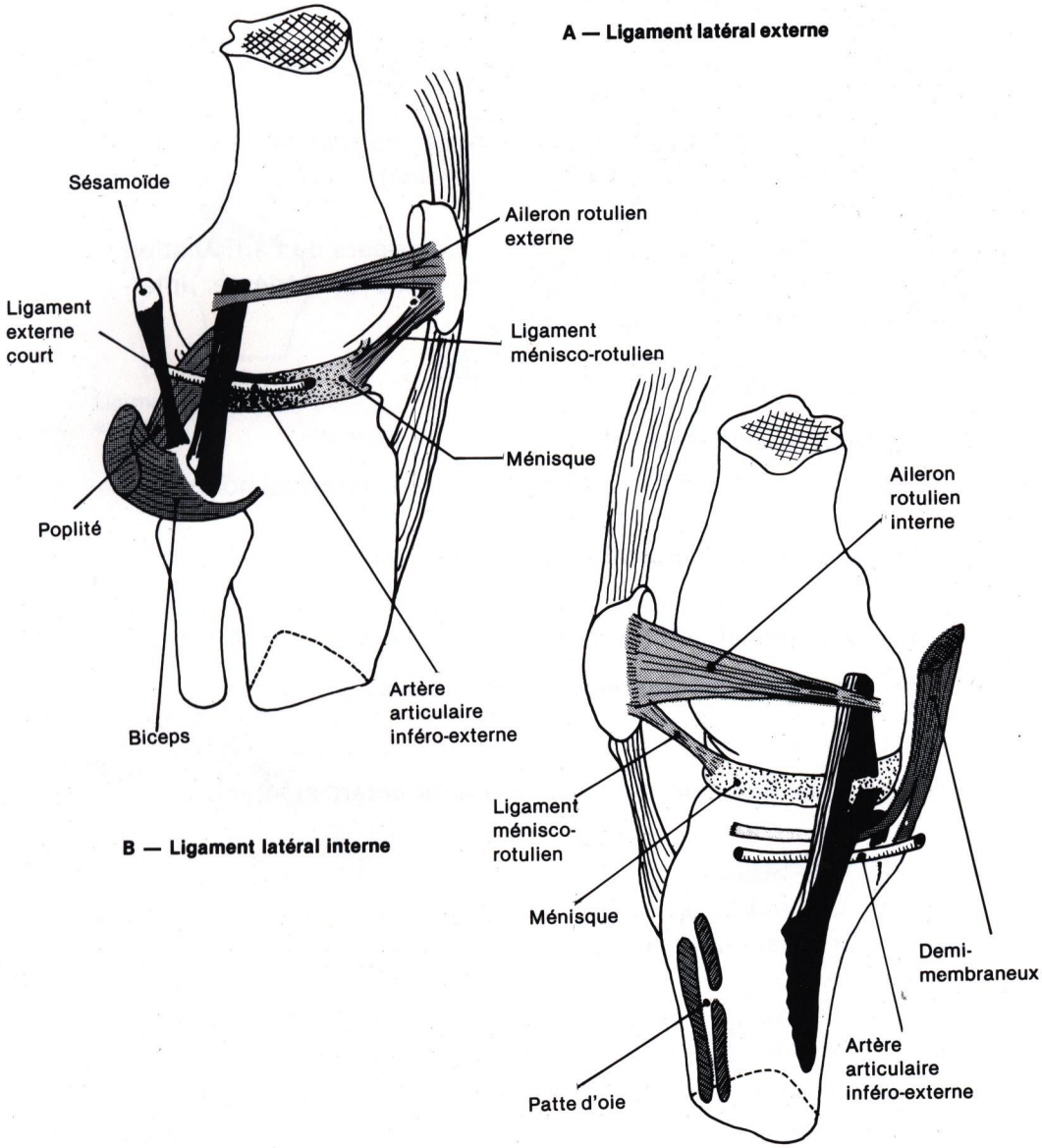

4) Les ligaments croisés antéro-externe et postéro-interne

Ils sont au nombre de deux : le ligament antéro-externe et le ligament postéro-interne.

Ils sont logés dans l'échancrure inter-condylienne.

Ils sont tendus du fémur (espace ou échancrure inter-condylienne) au tibia (espace inter-condylien).

Ce sont les véritables ligaments postérieurs de l'articulation car ils renforcent et épaississent la partie postérieure, inter-condylienne de la capsule.

Ils sont croisés :

- **Dans le sens sagittal :**

Le postéro-interne est vertical et l'antéro-externe est horizontal.

- **Dans le plan horizontal et de bas en haut :**

Le postéro-interne est oblique de dehors en dedans et l'antéro-externe est oblique de dedans en dehors.

- **Avec le ligament latéral correspondant**

a) Le ligament croisé antérieur ou antéro-externe

Insertions

- Il naît en bas, de la surface pré-spinale, le long de la glène interne, en avant des épines, entre les cornes antérieures des ménisques.
- Il se porte en arrière, en dehors et très légèrement en haut, pour se terminer à la face axiale, partie postérieure du condyle externe.

Ce ligament est parfois renforcé à son origine par une expansion venue de la corne antérieure du ménisque externe.

b) Le ligament croisé postérieur ou postéro-interne

DIRECTION DES LIGAMENTS CROISÉS

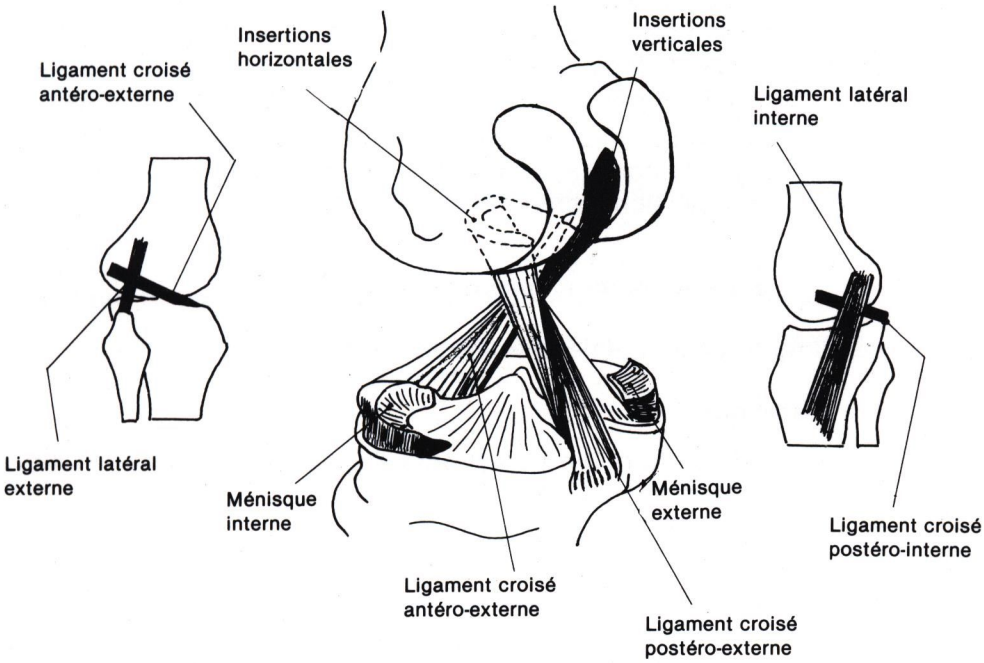

TIROIR POSTÉRIEUR

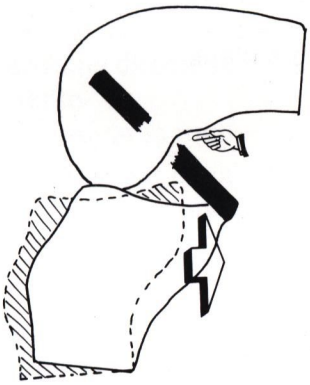

Rupture du ligament croisé postéro-interne

TIROIR ANTÉRIEUR

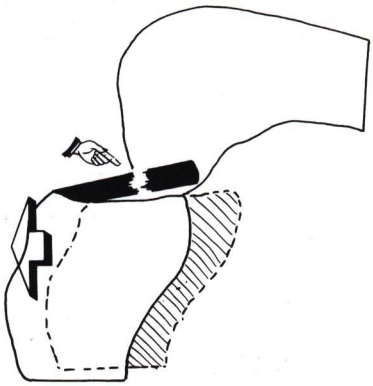

Rupture du ligament croisé antéro-externe

(I.A. Kapandji)

Insertions

• Il naît en arrière des cornes postérieures des ménisques, à la partie toute postérieure et médiane de la surface rétro-spinale, débordant sur la face postérieure de l'extrémité supérieure du tibia, dans une dépression qui fait suite à la surface rétro-spinale.

• Il se porte en haut, en avant et en dedans pour se terminer à la face axiale du condyle interne, partie antérieure, en débordant dans le fond de l'échancrure inter-condylienne.

c) Le ligament ménisco-fémoral

Il renforce le ligament croisé postéro-interne.

Insertions :

• Il naît de la corne postérieure du ménisque externe et se porte en haut et en dedans.

• Il se termine à la partie postérieure de la face axiale, inter-condylienne, du condyle interne. Il passe en avant ou en arrière du ligament croisé postéro-interne. Il est quelquefois dédoublé et, dans ce cas, il monte en arrière et en avant du ligament croisé postéro-interne (RADOIEVITCH).

5) Le plan fibreux antérieur ou ligament antérieur

Ce ligament antérieur comprend trois plans :

- Le plan profond
- Le plan moyen en deux couches
- Le plan superficiel.

a) Le plan profond capsulaire

Il est constitué par les ailerons rotuliens et les ailerons sous-rotuliens.

— Les ailerons rotuliens

L'aileron rotulien interne

Il est triangulaire à base antérieure. Il est uni à la capsule au voisinage de la rotule. Il naît de la tubérosité du condyle interne du fémur, en arrière du ligament latéral interne dont il surcroise l'origine. Il aboutit au bord interne de la rotule (moitié supérieure).

L'aileron rotulien externe

Il est moins puissant que l'interne. Il naît, en avant, au bord latéral de la rotule (moitié supérieure). Il aboutit en arrière, sur la tubérosité externe du fémur ou sur la coque condylienne ou sur le jumeau externe.

— Les ailerons sous-rotuliens ou ligaments ménisco-rotuliens

Ce sont des trousseaux fibreux, tendus de la moitié inférieure du bord latéral de la rotule à la face externe des ménisques.

L'aileron sous-rotulien externe est plus fort que l'interne : celui-ci étant d'ailleurs inconstant.

b) Le plan moyen tendineux

Il recouvre le plan profond capsulaire auquel il s'unit. Il comprend :

— Une couche profonde et médiane

- Au-dessus de la rotule : le tendon quadricipital ;
- Au-dessous de la rotule : le tendon rotulien ;
- Sur les faces latérales de la rotule et du tendon rotulien : les expansions directes des vastes allant à la tubérosité tibiale correspondante
et au bord de la rotule.
- En avant de la rotule et du tendon rotulien : les expansions croisées des vastes, allant à la tubérosité tibiale opposée.

— Une couche superficielle

Elle est formée par :

- En dehors : le fascia-lata
- En dedans : l'expansion du couturier
- En avant de la rotule et du tendon rotulien : les fibres arciformes concaves en haut unissant le fascia-lata et le couturier. Ces éléments, fascia-lata et couturier, forment de chaque côté de la rotule les puissants ailerons chirurgicaux, plus importants que les ailerons anatomiques.

c) Le plan superficiel aponévrotique :

C'est l'aponévrose superficielle unie au plan moyen tendineux sous-jacent. Elle se continue en haut avec l'aponévrose fémorale et en bas avec l'aponévrose jambière.

6) Le plan fibreux postérieur ou ligament postérieur

Ce sont des fibres renforçant la capsule, placées en arrière de l'espace inter-condylien et des ligaments croisés.

Ces fibres s'insèrent en haut, à la partie inférieure de l'espace poplité et en bas, sur le rebord postérieur du plateau tibial.

Latéralement, ces fibres sont très épaisses, configurant les coques condyliennes.

Ces fibres du plan postérieur comprennent de nombreux faisceaux dont deux principaux :

a) En dedans, le ligament poplité oblique :

C'est le tendon récurrent du demi-membraneux qui se porte en haut et en dehors, s'insère sur la coque condylienne externe et son sésamoïde.

b) En dehors, le ligament poplité arqué :

Constitué par deux piliers :

— Le pilier externe ou ligament latéral externe court de VALOIS ou péronéo-sésamoïdien :

Insertions :

- En bas, il s'insère sur la styloïde péronière et se dirige en haut.
- En haut, il s'insère sur le sésamoïde de la coque condylienne externe, sur le plan fibreux postérieur, au-dessous du ligament poplité oblique et sur le pilier interne.

— Le pilier interne :

Insertions :

- En bas, il s'insère au bord supérieur de la surface tibiale d'attache du muscle poplité (face postérieure, extrémité supérieure du tibia). De là, il se dirige verticalement.
- En haut, il se continue avec le pilier externe.

Les deux piliers forment une arche ligamentaire sous-laquelle passe le muscle poplité.

7) La synoviale :

Elle tapisse la face profonde de la capsule et s'insère à la limite du cartilage, interrompue au niveau de la rotule et des ménisques :

- **En avant et au-dessus de la rotule :**

Elle constitue le « cul-de-sac sous-quadricipital ».

- **Latéralement :**

Elle se répartit en deux étages séparés par les ménisques.

- **En arrière :**

Elle forme un repli revêtant les ligaments croisés.

- **La synoviale envoit des expansions ou prolongements :**

— Dans l'interstice séparant les condyles des ménisques.

— Aux bords supérieurs des coques condyliennes (ce sont les procès synoviaux sus-condyliens de POIRIER).

— Au-dehors ou latéralement, de chaque côté de la rotule.

- **Le paquet adipeux du genou :**

— Il soulève la synoviale au-dessous de la rotule.

— Il comble l'espace entre le tendon rotulien et le creux fémoro-tibial.

— Il se continue latéralement en formant les replis ailaires et, en arrière, en formant le ligament adipeux, vestige du « septum médian » qui séparait les deux articulations condylo-tibiales.

B. — CLINIQUE

Comme le précisent les professeurs A. TRILLAT, H. DEJOUR, G. BOUSQUET, P. GRAMMONT et les Docteurs J.-P. CAILLE, B. LAPEYRE, J.-A. NOIRCLERC, F. LECLERC-CHALVET, P. CHAMBAT et J.-L. LERAT dans leurs journées lyonnaises de chirurgie du genou, les lésions graves, avec genou disloqué, présentant des mouvements anormaux, soit latéralement, soit sous forme de « tiroir » antérieur ou postérieur, sont surtout à discuter du point de vue thérapeutique.

Les lésions, dites mineures, par élongation sans rupture sont cependant à bien connaître car elles sont à la base d'erreurs diagnostiques fréquentes et de traitements immédiats ou secondaires extrêmement critiquables.

Le ski est un des sports où l'entorse du genou est particulièrement fréquente : défaut de fixations, croisements des skis, mauvaise chute en arrière...

Dans l'entorse du genou, il est nécessaire de distinguer les lésions ligamentaires récentes par étirement et les lésions ligamentaires récentes par rupture.

I. — Les lésions ligamentaires récentes par étirement

Ces lésions correspondent à une mise en tension brutale d'un ligament latéral soit par addo-abduction, soit par rotation. Le plus souvent, il s'agit d'une rotation externe avec abduction intéressant le ligament latéral interne au niveau de son insertion supérieure.

Le patient se présente avec un genou légèrement fléchi, incapable de mettre son membre inférieur en extension complète.

Il montre sa douleur en mettant la main sur la face interne du genou et en la mobilisant dans le sens vertical. A ce sujet, il faut noter que dans le cas d'une lésion méniscale, le mouvement de la main se ferait horizontalement, dans le sens de l'interligne.

Ce défaut d'extension peut être, à tort, interprété comme un blocage méniscal bien que le point douloureux soit extrêmement précis au niveau de l'insertion haute du ligament latéral interne ; celle-ci étant distante d'environ deux centimètres de l'interligne articulaire.

Quelques jours plus tard, s'ajoute une impossibilité de flexion complète et le genou est parfois le siège d'un épanchement important. Le défaut d'extension est toujours présent.

Parfois, s'ajoute une tuméfaction de la face interne du genou épousant le trajet du ligament latéral interne. Il s'agit, en fait, d'une réaction conjonctive.

Un œdème réactionnel peut être mis en évidence par le choc rotulien.

Le reste des examens classiques est négatif : il n'y a aucune laxité anormale, aucun signe radiographique.

En dehors de la flexion-extension, tous les mouvements du genou doivent être testés et notamment les mouvements passifs car ceux-ci jouent un rôle important dans les lésions ostéopathiques du genou (Chapitre IX) :

- Adduction,
- Abduction,
- Glissement interne,
- Glissement externe,
- Rotation interne,
- Rotation externe,

en sachant que plusieurs associations lésionnelles sont possibles.

L'examen clinique recherchera :

- Les mouvements de latéralité, indices d'atteintes des ligaments latéraux ;
- Les mouvements de tiroir, indices d'atteintes des ligaments croisés.

Si le choc rotulien renseigne sur l'importance de l'épanchement, il ne permet pas pour autant de savoir s'il s'agit d'une hémarthrose ou d'une hydarthrose.

II. — Les lésions ligamentaires récentes par rupture

Il s'agit, soit d'une perte totale de continuité, soit d'un arrachement de l'une de ses insertions.

Du fait de la synergie fonctionnelle existant entre deux ou plusieurs ligaments, du fait des connexions anatomiques des ligaments avec le système méniscal ou le système capsulaire, une lésion grave intéresse plus habituellement deux ligaments ou plus. Il est cependant possible de voir une lésion complète d'un seul ligament.

1) Rupture du ligament latéral interne

Cette lésion est rare. Lorsqu'elle existe, la rupture se situe au niveau de la partie supérieure du faisceau superficiel du ligament latéral interne. Si l'on découvre une rupture associée du faisceau profond, une rupture du ligament croisé antérieur est très souvent présente.

La clinique est souvent mise en défaut pour un diagnostic précis :

- Le traumatisme s'est effectué en rotation et non en abduction ;
- Des points douloureux peuvent être mis en évidence le long du ligament latéral interne, surtout à sa partie supérieure ;
- La recherche du mouvement anormal en valgus-rotation externe montre une petite laxité interne.
- Il n'y a pas de « tiroir ».

La radiographie en abduction et légère flexion montre un baillement interne ne dépassant pas 5 à 7°.

Il n'y a pas d'indication opératoire formelle.

2) Rupture du ligament latéral externe

Cette lésion est rare. Lorsqu'elle existe, la rupture se situe au niveau de l'insertion basse péronière du ligament latéral externe.

La clinique montre :

- Un point douloureux au niveau de l'insertion basse du ligament ;
- Un baillement plus important que celui de la rupture du ligament latéral interne ;
- Malgré l'absence de « tiroir », le praticien doit investiguer le ménisque externe et l'état des ligaments croisés antérieur et postérieur.

La radiographie confirme le baillement.

L'indication opératoire sera formelle.

3) Rupture du ligament croisé antérieur

Cette lésion est beaucoup plus fréquente que les deux précédentes. Il est difficile de s'imaginer le mécanisme de l'arrachement d'un ligament se trouvant en plein centre de l'articulation et apparemment protégé de la déchirure isolée par la solidité des ligaments latéraux. Cette rupture est cependant capitale à connaître et à reconnaître : elle se fait, le plus souvent, à la partie haute du ligament, par un mouvement de torsion et de flexion qui met en tension jusqu'à sa rupture, le ligament croisé antérieur, tout en relâchant relativement le ligament latéral interne.

Le tableau clinique ressemble étonnamment à celui d'une rupture récente du ménisque en anse de seau :

- Hydrohémarthrose précoce ;
- Le genou est douloureux dans sa partie antéro-interne ;
- Le genou se présente en demi-flexion avec une impossibilité d'extension complète ;
- Le plus souvent, il n'y a pas de tiroir antérieur, ni de modification de la stabilité du genou dans le sens transversal.

Le diagnostic différentiel avec une lésion méniscale réside dans le fait que le point douloureux précis existant dans une lésion méniscale se situe au niveau de l'interligne, devant le bord antérieur du ligament latéral interne, et qu'ici, il n'existe pas.

Le traitement sera chirurgical.

4) La triade malheureuse d'O'DONOGHUE

Cette lésion est la plus courante. Elle associe une rupture du ligament croisé antérieur, du ligament latéral interne au niveau de ses deux couches et de la capsule postérieure.

La clinique est typique et le diagnostic très facile :

- Le genou est peu globuleux, parfois même d'aspect normal ;
- L'épanchement est quasi inexistant ;

• Toute la zone de déchirure du ligament latéral est douloureuse et empâtée à la palpation.

• Il existe une laxité interne ou externe, en valgus ou en varus, souvent importante, associée à un tiroir antérieur manifeste.

La radiographie de face, en très légère flexion, montre, après mise en valgus ou en varus, un baillement de l'interligne plus ou moins important. Il est également possible de vérifier l'existence d'un tiroir antérieur par pulsion en avant des plateaux tibiaux.

Cette triple lésion impose un traitement chirurgical comportant, outre une ménisectomie, la réfection par suture des différents ligaments rompus.

5) La pentade malheureuse

Si le genou traumatisé est sollicité en varus ou en valgus, d'une façon encore plus importante que dans le cas précédent, si ce traumatisme indirect se fait sur un genou en complète extension, il se produit alors, outre les dégâts ligamentaires latéraux ou postérieurs, une rupture complète des deux ligaments croisés.

- Déchirure du ligament latéral.
- Déchirure de la capsule postérieure.
- Déchirure du ménisque.
- Déchirure des deux ligaments croisés.

Ce tableau constitue le maximum de ce que l'on peut observer. A cet ensemble lésionnel, peuvent s'associer d'autres lésions à distance :

- Biceps crural,
- Fascia lata,
- Bandelette de MAISSIAT,
- Muscles de la patte d'oie,
- Nerf sciatique poplité externe.

Le genou est totalement instable et les tiroirs antérieur et postérieur sont évidents.

Le traitement est purement chirurgical et doit réparer la totalité des lésions constatées, ce qui n'est pas toujours facile.

C. — TRAITEMENT

I. — Les lésions ligamentaires récentes par étirement

Dans le concept ostéopathique, il ne faut jamais vouloir forcer ce que la douleur interdit.

L'ostéopathe ayant testé les mouvements passifs du genou (Chapitre IX), il note les restrictions de mobilité éventuelles afin de les normaliser (Chapitre X).

A toute agression extérieure, l'organisme réagit par une réaction de son milieu intérieur. Au niveau du genou, la réaction se caractérise par un épanchement qui, en l'absence de rupture, risque de représenter un obstacle à l'exécution des tests de mobilité et à la réalisation des techniques de normalisation. Aussi, sera-t-il judicieux de commencer le traitement par la normalisation des phénomènes vaso-moteurs.

- Normalisation des phénomènes vaso-moteurs ;
- Normalisation du jeu articulaire permettant, par voie de conséquence, la normalisation de l'orientation ligamentaire ;
- Contention légère (genouillère) et repos du genou en demi-flexion ;
- Vérification de l'existence éventuelle d'une suite mécanique montante ou descendante préexistante ;
- Vérification de l'intégrité articulaire de L 2 / L 3 : toutes les lésions du membre inférieur se répercutent sur L 3 et inversement. L 3 est le centre de gravité qui correspond à D 4. L 3 est la clé des lignes postéro-antérieures, antéro-postérieure et centrale de gravité ; L 2 / L 3 : citerne de PECQUET et canal thoracique.
- Vérification de l'intégrité articulaire de D 4 : centre de la vaso-motricité.
- Vérification de l'intégrité des lignes mathématiques du corps humain et notamment de la ligne centrale de gravité du corps.

II. — Les lésions ligamentaires récentes par rupture

A l'exception de la rupture du ligament latéral interne, le traitement sera essentiellement chirurgical.

Pour la rupture du ligament latéral interne, une contention plâtrée sera de rigueur.

CHAPITRE V

L'ENTORSE TIBIO-TARSIENNE

L'entorse de la cheville peut se produire :

- par un mouvement brutal d'adduction et d'inversion ;
- par un mouvement brutal d'hyperextension ou d'hyperflexion.

Nous prendrons pour exemple l'entorse la plus commune, l'entorse de la cheville, dans laquelle la face plantaire tourne brusquement en dedans. Cette entorse peut se produire à l'occasion d'un appel défectueux ou lors d'un blocage du pied en mauvaise position.

Lorsque le mouvement inverse se produit : abduction et éversion, on assiste plus volontiers à une fracture de la malléole péronière qui, anatomiquement, descend plus bas que la malléole tibiale.

Dans les deux cas, la douleur se situe aux alentours de la malléole externe. Cependant, le diagnostic différentiel sera relativement aisé :

- l'interrogatoire mettra en évidence un mouvement producteur différent dans les deux cas ;
- la radiographie permettra le diagnostic différentiel ;
- les symptômes ressentis seront différents :

— dans l'entorse, la douleur est vive, immédiate et suivie d'une rémission passagère de quelques heures.

— dans la fracture, les signes apparaissent d'emblée avec parfois nausée et syncope mais surtout ceux-ci progressent sans rémission.

A — L'ARTICULATION TIBIO-TARSIENNE

(Testut, Latarjet, Paturet, Hovelaque, Rouvière, Poirier).

I — Surfaces articulaires

Il s'agit d'une trochléenne.

1) La mortaise tibio-péronière

Elle est représentée par l'extrémité inférieure du tibia et du péroné solidarisés par l'articulation péronéo-tibiale inférieure.

a) Surface articulaire supérieure

- Elle est représentée par la face inférieure du pilon tibial (ou plafond de la mortaise).
- Son bord postérieur (3e malléole de DESTOT) descend plus bas que le bord antérieur et, de ce fait, regarde en bas et en avant.
- Cette surface est concave d'avant en arrière, légèrement convexe transversalement ; elle présente dans sa moitié et dans le sens antéro-postérieur, une saillie mousse en rapport avec la gorge de la poulie astragalienne.
- Cette surface est quadrilatère, plus large en dehors qu'en dedans et plus large en avant qu'en arrière.
- Son axe antéro-postérieur est oblique en avant et en dehors et son axe transversal est oblique en arrière et en dehors.

b) Surface malléolaire interne

- Cette surface appartient à la malléole tibiale. On l'appelle encore « paroi interne de la mortaise ».
- Elle est en continuité et appartient à la surface tibiale supérieure en faisant un angle obtu arrondi.
- Sa forme est verticale, plane, triangulaire à base antérieure, répondant à la surface en virgule de la face interne de l'astragale.

c) Surface malléolaire externe ou péronière

- Cette surface constitue la paroi externe de la mortaise.

• Elle est convexe de haut en bas, triangulaire à base supérieure, concave en haut, à sommet inférieur.

• Cette surface est séparée de la surface tibiale par une frange synoviale qui comble l'ouverture étroite, allongée dans le sens antéro-postérieur, de l'articulation péronéo-tibiale inférieure.

• La mortaise tibio-péronière est complétée en avant et en arrière de l'articulation péronéo-tibiale inférieure par les ligaments antérieurs et postérieurs de cette articulation.

• Le revêtement cartilagineux est plus épais à la face supérieure (plafond de la mortaise 2mm) que sur les surfaces malléolaires.

• La malléole externe est plus postérieure et descend plus bas que la malléole tibiale.

• Dans son ensemble, la mortaise tibio-péronière est plus large en avant qu'en arrière et plus large transversalement que d'avant en arrière.

• Son axe antéro-postérieur est oblique en avant et en dehors et son axe transversal est oblique en dehors et en arrière.

2) La surface astragalienne ou tenon astragalien

Elle oppose aux trois parois de la mortaise, trois facettes articulaires, : une supérieure et deux latérales.

a) La facette supérieure ou poulie astragalienne.

• Cette facette est quadrilataire, plus large en avant qu'en arrière, légèrement concave transversalement et très convexe d'avant en arrière.

• La gorge de la poulie est située plus près du bord interne que du bord externe et celle-ci est oblique en avant et en dehors.

• Son versant, ou joue interne, est plus étroit que l'externe. La joue externe est plus étendue.

• Les deux versants sont limités par deux bords semi-circulaires, obliques en avant et en dehors.

• Le bord semi-circulaire externe est plus élevé que l'interne. Il est taillé en biseau à ses deux extrémités ; surtout en arrière où ce bord est représenté par une facette triangulaire, très allongée, à base postérieure.

• Les deux biseaux répondent aux deux ligaments péronéo-tibiaux inférieurs : l'un antérieur et l'autre postérieur.

• La poulie astragalienne est plus étendue dans le sens antéro-postérieur (120°) que la face supérieure de la mortaise tibio-péronière (80°) ; il en résulte que dans n'importe quelle attitude de l'articulation, une partie de l'astragale déborde la mortaise et répond à la capsule.

b) La facette latérale interne

Elle répond à la malléole tibiale.

Cette facette a la forme d'une virgule, à grosse extrémité antérieure, dont le bord supérieur correspond au bord interne de la poulie.

c) La facette latérale externe

• Elle répond à la malléole péronière.

• Cette facette est concave, triangulaire à sommet inférieur, déjetée en dehors. Sa base, ou bord supérieur, correspond au bord externe de la poulie. Son sommet s'appuie sur l'apophyse externe de l'astragale.

Ces trois surfaces articulaires sont recouvertes de cartilage continu mais plus épais sur la face supérieure de la poulie.

L'articulation est haubannée par la capsule et les ligaments latéraux, renforcés par les ligaments antérieurs et postérieurs.

II. — Moyens d'union

1) La capsule

Son insertion suit la limite cartilagineuse des surfaces en présence sauf en avant où elle s'insère sur le tibia.

a) Sur le tibia :

La capsule s'insère à 7 ou 8 mm du cartilage, à la limite inférieure de la saillie mousse transversale qui se trouve un peu au-dessus de la surface articulaire.

b) Sur l'astragale :

La capsule s'insère sur l'astragale à 7 ou 8 mm du cartilage, sur le col, c'est-à-dire, sur le versant postérieur de « collier de FARABOEUF ».

c) En avant :

La capsule, mince et lâche, est renforcée par des lamelles fibreuses. Une de celles-ci, plus constante et importante, a reçu le nom de « ligament antérieur ».

Ce « ligament antérieur » est représenté par une lamelle qui va du tibia en bas et en dehors à la face externe du col de l'astragale.

d) En arrière :

La capsule, mince, lâche, est doublée de pelotons adipeux et renforcée par quelques tractus fibreux tendus du tibia à la malléole externe et au ligament péronéo-astragalien postérieur.

La capsule est renforcée par le ligament péronéo-astragalo-calcanéen.

« Ce ligament péronéo-astragalo-calcanéen », quand il existe, n'est qu'un épaississement de l'aponévrose jambière profonde et s'insère :

— Sur la malléole externe (lèvre interne de la gouttière des péroniers) ;

— face postérieure de l'astragale (sur le tubercule externe).

— face supérieure du calcanéum (près de la face postérieure).

e) Latéralement :

La capsule est renforcée par les ligaments latéraux interne et externe.

2) La synoviale :

- Elle tapisse la face profonde de la capsule.
- Elle est lâche en avant et en arrière.
- Elle est bridée sur les côtés par les ligaments latéraux.
- Elle émet trois culs de sacs :

a) En avant : sur le bord antérieur transversal du pilon tibial.

b) En arrière : elle communique parfois avec la gaine des péroniers et des fléchisseurs.

c) En haut : entre le tibia et le péroné, dans la fente antéro-

postérieure séparant les deux os dans leur extrémité inférieure ; c'est-à-dire, dans l'interligne de l'articulation péronéo-tibiale inférieure.

3) Le ligament latéral externe :

Il comprend trois faisceaux qui divergent de la malléole péronière à l'astragale et au calcanéum.

a) Le faisceau antérieur ou ligament péronéo-astragalien antérieur

Insertions :

• Bord antérieur de la malléole péronière, partie moyenne, sous le ligament péronéo-tibial inférieur (l'antérieur) et au-dessus du ligament péronéo-calcanéen.

• Face externe du col de l'astragale, sur la lèvre postérieure du « collier de FARABOEUF ».

b) Le faisceau moyen ou ligament péronéo-calcanéen

Insertions :

• Bord antérieur de la malléole péronière, (partie inférieure) en débordant sur la face externe de la malléole entre le ligament péronéo-astragalien antérieur et le sommet malléolaire.

• Face externe du calcanéum, à l'union du tiers postérieur et du tiers moyen, à 1 cm au-dessus et en arrière du tubercule des péroniers.

c) Le faisceau postérieur ou ligament péronéo-astragalien postérieur

Insertions :

• Face interne de la malléole péronière, au-dessous et en arrière de la surface articulaire péronière.

• Face postérieure de l'astragale, sur le tubercule externe débordant sur la face externe de l'astragale.

En arrière, quelques fibres vont jusque sur la malléole tibiale (TESTUT).

On rattache au ligament latéral externe, le ligament inconstant de BESSEL-HAGEN. Ce ligament est parallèle, en arrière du

ligament péronéo-calcanéen. Les fibres de ce ligament sont appelées « péronéo-calcanéennes postérieures » et vont du sommet de la malléole à la face externe du calcanéum.

4) Le ligament latéral interne.

Il se compose de deux couches séparées par un interstice graisseux : une profonde et une superficielle.

a) Le plan superficiel ou ligament deltoïden

Insertions :

• Bord antérieur de la malléole tibiale jusqu'au tubercule antérieur, débordant sur la face interne de la maléole, en dedans et en arrière du plan profond. Ses fibres irradient en éventail, justifiant son appellation de « ligament deltoïdien » et sont tibio-scapho-gléno-sustentaculaires et transastragaliennes (car elles passent au-dessus de l'astragale).

LES LIGAMENTS DE L'ARTICULATION TIBIO-TARSIENNE

(I.A. Kapandji)

Vue latérale externe

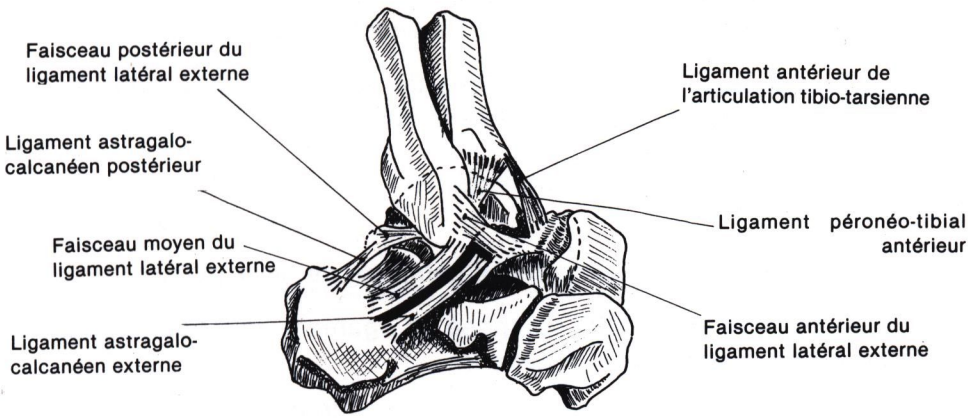

- Face supérieure du scaphoïde.
- Bord interne du ligament glénoïdien.
- Petite apophyse du calcanéum ou « sustentaculum tali ».
- Pour HOVELAQUE, certaines fibres vont parfois jusqu'au tubercule interne de la face postérieure de l'astragale.
- Pour ROUVIERE, certaines fibres vont parfois jusqu'à la face interne de l'astragale.

b) Le plan profond

Ce plan comprend deux faisceaux tibio-astragaliens : l'antérieur et le postérieur.

Le faisceau antérieur ou ligament tibio-astragalien antérieur

Insertions :

- Bord antérieur de la malléole tibiale, en avant du deltoïdien.
- « Collier de FARABOEUF » (versant postérieur) de la face interne de l'astragale.

Le faisceau postérieur ou ligament tibio-astragalien postérieur

Insertions :

- Echancrure séparant les deux tubercules du sommet malléolaire tibial.
- Face interne de l'astragale, dans la concavité de la surface en virgule (articulation tibiale) et allant jusqu'au tubercule interne de la face postérieure de l'astragale.

Dans la description anatomique du ligament latéral interne, certaines divergences peuvent être relevées :

Pour ROUVIERE,

Ce ligament latéral interne se compose de deux plans :

— **Un plan superficiel** composé du ligament deltoïdien et du ligament tibio-astragalien antérieur.

— **Un plan profond,** formé par le ligament tibio-astragalien postérieur.

Pour POIRIER,

Ce ligament latéral interne se divise en trois faisceaux :

— **Un faisceau antérieur :** ou tibio-scapho-astragalien antérieur ;

— **Un faisceau moyen :** tibio-gléno-sustentaculaire ;

— **Un faisceau postérieur :** tibio-astragalien postérieur.

B — SIGNES CLINIQUES

— La douleur est immédiate et provoque l'impotence. Celle-ci s'estompe, en règle générale, dans les minutes qui suivent et la reprise du jeu est parfois possible.

— Un gonflement péri-articulaire aux alentours de la malléole externe se développe plus ou moins rapidement.

— L'adduction passive réveille la douleur en mettant en jeu, l'éventail ligamentaire externe représenté par le ligament latéral externe de l'articulation tibio-tarsienne.

— L'hyperextension passive est parfois douloureuse.

— Des points douloureux précis peuvent être mis en évidence au niveau de certaines insertions ligamentaires et notamment au niveau :

- du ligament péronéo-astragalien antérieur (faisceau antérieur du L.L.E.) ;
- du ligament péronéo-calcanéen (faisceau moyen du L.L.E.) ;

C'est, en général, l'écchymose qui signe la gravité de l'atteinte ligamentaire.

— Sur le plan articulaire, le pied se présente en adduction et inversion.

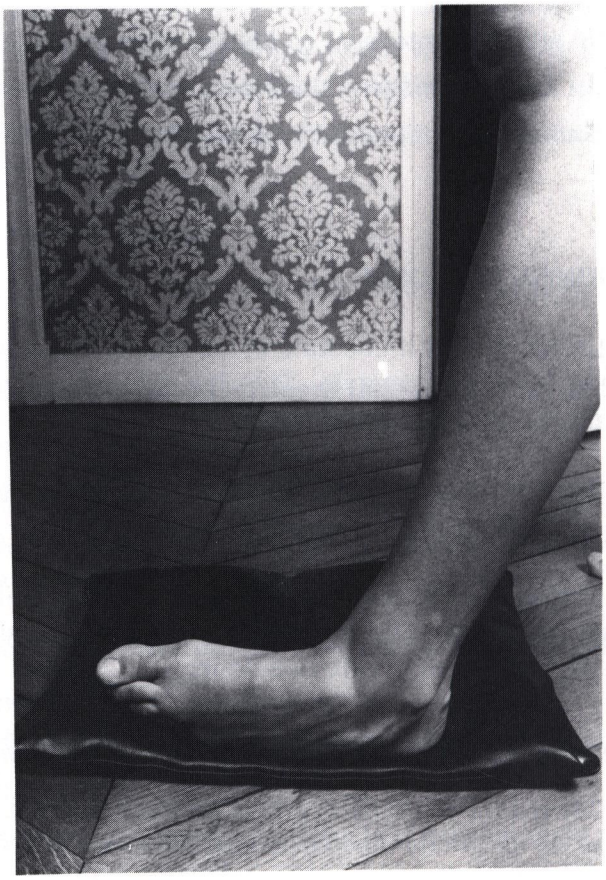

Adduction et inversion

— Les rapports osseux intéressant le péroné, l'astragale et le calcanéum sont modifiés et se présentent plus volontiers dans une attitude de rotation externe. Parfois, s'ajoute une torsion en dedans du calcanéum sur un axe vertical.

— L'ostéopathe peut se trouver confronté à deux situations différentes :

• soit il s'agit d'une restriction de mobilité articulaire qu'il faudra normaliser ;

• soit il s'agit d'une hypermobilité due à la distension des faisceaux antérieur et moyen du L.L.E. ou à leur rupture.

— Lorsqu'il ne s'agit que d'une distension ligamentaire, le ligament péronéo-astragalien antérieur, oblique en bas, en avant et en dedans, est sollicité en bas et en arrière, et, de ce fait, a tendance à se **verticaliser**. Le ligament péronéo-calcanéen, oblique en bas, en arrière et en dehors est sollicité en bas et en avant, et, de ce fait, à également tendance à se **verticaliser**. Cependant, il faut toutefois noter que l'atteinte ligamentaire la plus constante est celle du faisceau antérieur du L.L.E.

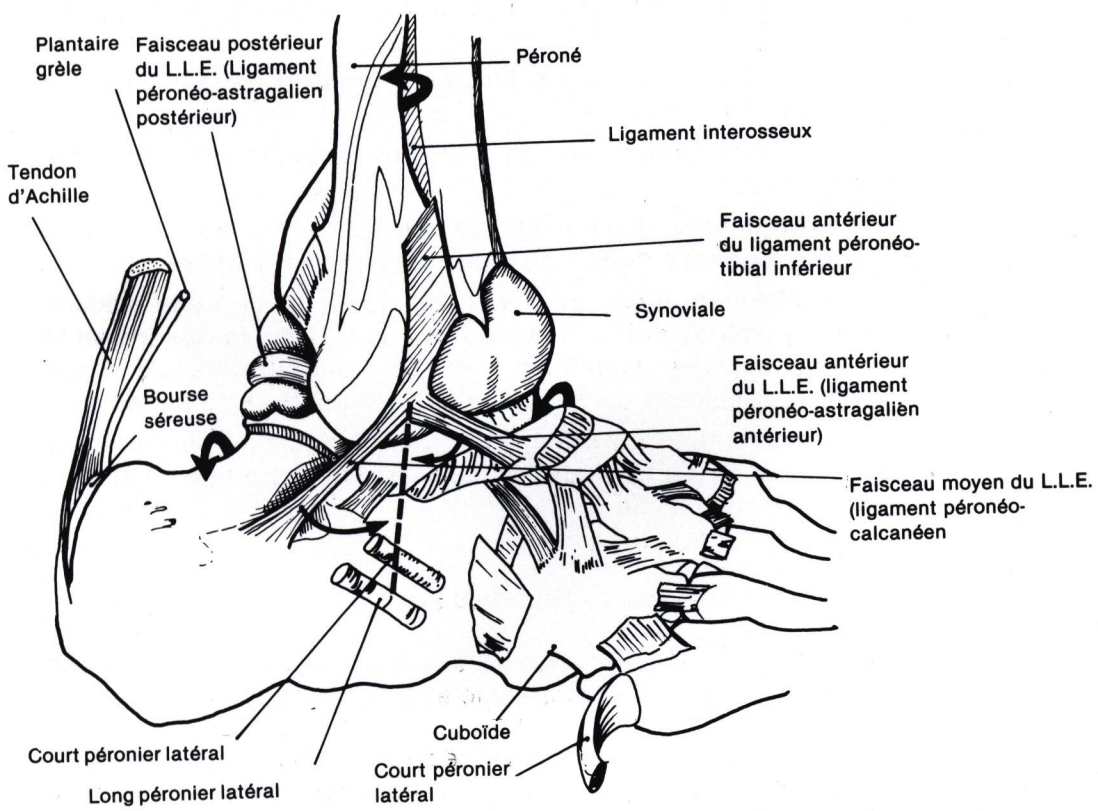

C — RADIOLOGIE

Pour toute entorse, même bénigne, l'examen radiologique est souhaitable et l'ostéopathe ne doit pas manquer de considération à l'égard d'une lésion de ce genre.

La radiographie ne sera pas en mesure d'objectiver une restriction de mobilité articulaire, ni le degré de l'atteinte ligamentaire. Cependant, elle permettra de vérifier l'absence de baillement, de pincement anormal ou de lésion osseuse.

D — TRAITEMENT

Selon les atteintes, le traitement sera scindé en quatre compartiments :

- Normalisation du jeu articulaire s'il existe une restriction de mobilité ;
- Normalisation de l'orientation ligamentaire s'il ne s'agit que d'une distension.
- Normalisation des phénomènes vaso-moteurs : œdème, ecchymose...
- Contention légère ou immobilisation plâtrée selon qu'il s'agisse d'une distension ou d'une rupture ligamentaire.
- Vérification de l'existence éventuelle d'une suite mécanique montante ou descendante préexistante, avec fausse inégalité de longueur des membres inférieurs, surtout lorsqu'il s'agit d'entorses récidivantes sans étiologie traumatique très précise.
- Vérification du triangle d'appui plantaire et de l'intégrité des lignes du corps décrites dans l'ouvrage intitulé : « lésions ostéopathiques iliaques ».

1) Normalisation du jeu articulaire :

Cette normalisation s'adressera, le cas échéant, à l'extrémité inférieure du péroné, à l'astragale et au calcanéum.

L'ostéopathe pratiquera les tests de mobilité spécifiques et les techniques de normalisation nécessaires décrites aux chapitres IX et X.

Cette normalisation soulagera les franges synoviales serrées dans le cul-de-sac et rétablira une confrontation correcte des surfaces articulaires. Le soulagement sera immédiat et les suites s'en trouveront abrégées.

2) Normalisation de l'orientation ligamentaire.

L'ostéopathe devra redonner :

• au ligament péronéo-astragalien antérieur, son obliquité en bas, en avant et en dedans.



Technique de normalisation du ligament péronéo-astragalien antérieur.

• au ligament péronéo-calcanéen, son obliquité en bas, en arrière et en dehors.



Technique de normalisation du ligament péronéo-calcanéen.

La résistance à l'écartement de cet ensemble tibio-péronier (diastasis) est due aux ligaments interosseux dont l'élasticité permet une variation d'écartement d'approximativement d'un millimètre et demi. Il s'agit d'un véritable système de freinage progressif.

3) Normalisation des phénomènes vaso-moteurs

Le retour veineux et lymphatique sont en cause.

a) Oedème :

Un ou deux points périostés sur la malléole externe apportent très souvent un soulagement rapide.

— **Un traitement du tissu conjonctif** est d'un apport positif. A ce sujet, il est utile de préciser que ce traitement doit débuter par la « construction de base » et se poursuivre sur le membre inférieur sain avant de s'appliquer au côté atteint (loi de dispersion).

— **Un drainage lymphatique** est très souvent nécessaire :

- Pompage diaphragmatique ;
- Drainage lymphatique claviculaire ; (veines sous-clavières)
- Pompage sternal ; (canal thoracique et grande veine lymphatique)
- Compression du quatrième ventricule ;
- Investigation de L 2 / L 3 (citerne de Pecquet) ; toutes les lésions du membre inférieur se répercutent sur L 3 et inversement.
- L 3 est le centre de gravité qui correspond à D 4 ;
- Vérification de l'intégrité articulaire de D 4 : centre de la vaso-motricité ;
- L 3 est la clé des lignes postéro-antérieures, antéro-postérieure et centrale de gravité ;
- Si D 4 et L 2 / L 3 sont impliquées, l'ostéopathe devra investiguer les lignes mathématiques du corps humain et notamment : la ligne centrale de gravité du corps, la ligne antéro-postérieure et les lignes postéro-antérieures. Le praticien ne doit jamais oublier que dans la « première cellule de la vie », deux notions s'en dégagent :

— unité fonctionnelle,

— interdépendance de tous les systèmes.

b) Oedème et ecchymose

— **des bains alternés** représentent un adjuvant utile :

Le sujet trempe sa cheville 2 mn dans un récipient contenant de l'eau chaude et 1 mn dans un récipient contenant de l'eau froide et de la glace. Ceci, pendant une quinzaine de minutes matin et soir. Ces bains alternés entrainent un brassage circulatoire (vaso-dilatation, vaso-constriction).

— **Des applications d'arnica et d'eau blanche** s'avèrent très efficaces à raison de 3 jours consécutifs par semaine et en prenant la précaution indispensable de ne pas laisser cette application plus de 4 heures ; ce qui risquerait d'entrainer une brûlure. Arnica et Eau Blanche doivent être mélangés en parties égales et émultionnés auparavant.

— **Une aide phytothérapique ou homéopathique peut compléter le traitement.**

c) Contention légère ou immobilisation plâtrée

Il est aussi néfaste de plâtrer une distension ligamentaire que de ne pas immobiliser une déchirure ligamentaire.

Les déchirures ligamentaires sont, toutes proportions gardées, de loin moins fréquentes que les distensions ligamentaires.

S'il s'agit d'une contention légère, à l'aide par exemple d'élastoplaste, le praticien devra prendre la précaution d'imbiber au préalable la peau du sujet de BENJOIN ou de TEINTURE D'IODE afin d'éviter des manifestations allergiques.

Dans un deuxième temps, il sera conseillé au patient de faire rouler sa voûte plantaire sur le flanc d'une bouteille afin d'entretenir la mobilité articulaire tibio-tarsienne.

Chez la femme, seul le port du talon bottier sera conseillé.

d) Entorses récidivantes :

En présence d'entorse récidivantes, l'ostéopathe devra faire établir par la podologue une empreinte plantaire afin de vérifier l'intégrité du triangle d'appui plantaire.

E — L'ENTORSE TIBIO-TARSIENNE PAR HYPEREXTENSION OU HYPERFLEXION (P. Dumas et R. Andrivet).

L'entorse par hyperextension peut se produire, par exemple, lorsque le pied qui shoote accroche le terrain. L'examen clinique s'orientera vers les ligaments latéraux et vers les muscles de la loge antéro-externe.

L'entorse par hyperflexion peut se produire, par exemple, à l'occasion d'une mauvaise réception. Dans ce deuxième type, nous pourrons rencontrer des atteintes des différents systèmes ligamentaires, tendineux et musculaires.

Les ligaments interosseux seront les premiers lésés, ce qui explique la douleur fréquemment ressentie à ce niveau.

L'examen clinique cherchera les restrictions de mobilité articulaire, les mouvements de latéralité, le choc astragalien (signe important de diastasis) et les points douloureux ligamentaires.

L'examen radiologique est nécessaire. L'incidence de face, en raison de la superposition normale du tibia et du péroné, prête le plus souvent à confusion. L'incidence de 3 / 4 est de loin beaucoup plus favorable pour mettre en évidence un diastasis. A ce sujet, il faut noter qu'il s'agit d'un diastasis d'effort se réduisant au repos et qui n'apparaitra, radiologiquement, que grâce à une manœuvre d'adduction forcée. C'est elle qui mettra éventuellement en évidence, l'écartement anormal du tibia et du péroné ainsi que la bascule astragalienne.

Dans l'entorse tibio-tarsienne en hyperflexion, le faisceau postérieur du ligament latéral externe, encore appelé ligament péronéo-astragalien postérieur, est tendu et peut être le siège d'une distension ou, à l'extrême, d'une déchirure. L'examen clinique devra rechercher un point douloureux précis au niveau de son insertion.

Dans certains cas d'entorse tibio-tarsienne en hyperflexion et surtout lorsque l'hyperflexion est trop rapide, tendon d'Achille et biceps crural sont surpris en contraction. Ils n'ont pas le temps de se relâcher, ce qui explique l'apparition de points douloureux précis au niveau de l'insertion du tendon d'Achille ou dans le corps même du triceps crural. On assiste parfois à une déchirure de

certaines fibres musculaires ou à une désinsertion partielle ou totale du tendon d'Achille.

S'il s'agit de déchirures très partielles, l'immobilisation sera indispensable au même titre que le port de talons hauts pour la femme et bottiers pour l'homme. Le but recherché sera la cicatrisation.

S'il s'agit d'une désinsertion partielle ou totale du tendon d'Achille, la conduite thérapeutique sera chirurgicale.

Dans certains cas, l'entorse tibio-tarsienne en hyperflexion peut produire, par l'intermédiaire du tendon d'Achille, un arrachement périosté au niveau de son insertion qui sera objectivable radiologiquement.

CHAPITRE VI

L'ENTORSE SOUS-ASTRAGALIENNE

L'astragale et le calcanéum sont unis par deux articulations : une antérieure et une postérieure séparées l'une de l'autre par le sillon astragalo-calcanéen ou sinus tarsi.

L'articulation astragalo-calcanéenne postérieure est une trochoïde.

L'articulation astragalo-calcanéenne antérieure fait partie de l'articulation astragalo-calcanéo-scaphoïdienne de CHOPART ; ce qui permet de comprendre qu'une lésion ostéopathique de l'articulation astragalo-calcanéenne intéresse très souvent l'articulation astragalo-scaphoïdienne.

A. — L'ARTICULATION ASTRAGALO-CALCANEENNE POSTERIEURE (Testut, Latarjet, Paturet, Hovelaque, Rouvière, Poirier)

I. — Surfaces articulaires

1) Astragalienne :

- C'est la facette postéro-externe de la face inférieure de l'astragale.
- Elle occupe les 3/4 postérieurs du corps de l'os.
- Elle est ovalaire, à grosse extrémité postéro-interne et à grand axe oblique en avant et en dehors.
- Elle regarde en bas et un peu en arrière.
- Elle est concave, en forme de cylindre creux dont la courbure suit son grand axe.

2) Calcanéenne :

- C'est la facette postéro-externe de la face supérieure du calcanéum ou « thalamus de DESTOT ».
- Elle est convexe en tous sens mais surtout transversalement.
- La partie postérieure est presque horizontale.
- La partie antérieure est inclinée en bas et en avant.
- Sa forme est celle d'un cylindre plein, à grand axe oblique en avant et en dehors, regardant en haut et un peu en avant.

II. — Moyens d'union

1) La capsule :

• Elle s'insère au bord du revêtement cartilagineux sauf à la partie postéro-externe où l'insertion ne se fait que sur le calcanéum, à quelques millimètres en arrière de la surface articulaire.

2) Les ligaments :

a) Le ligament astragalo-calcanéen externe

Insertions :

• Apophyse externe de la face externe de l'astragale.

• Face externe du calcanéum.

b) Le ligament astragalo-calcanéen postérieur

Insertions :

• Tubercule postéro-externe de la face postérieure de l'astragale

• Face supérieure du calcanéum.

c) Le ligament astragalo-calcanéen interne (non admis par certains auteurs)

Il est sous-jacent au ligament latéral interne de l'articulation tibio-tarsienne.

Insertions :

• Tubercule postéro-interne de la face postérieure de l'astragale.

• Bord postérieur du sustentaculum tali.

d) Le ligament intérosseux astragalo-calcanéen

Ce ligament est commun aux deux articulations astragalo-calcanéennes.

Il occupe le sinus tarsi et est extrêmement résistant.

Il est composé de deux lamelles courtes qui s'étendent du sinus astragalien au sinus calcanéen.

• **La lamelle antérieure** : est placée en arrière de l'articulation astragalo-calcanéenne antérieure.

• **La lamelle postérieure** : est placée en avant de l'articulation astragalo-calcanéenne postérieure.

LES LIGAMENTS DE L'ARTICULATION SOUS-ASTRAGALIENNE

(I.A. Kapandji)

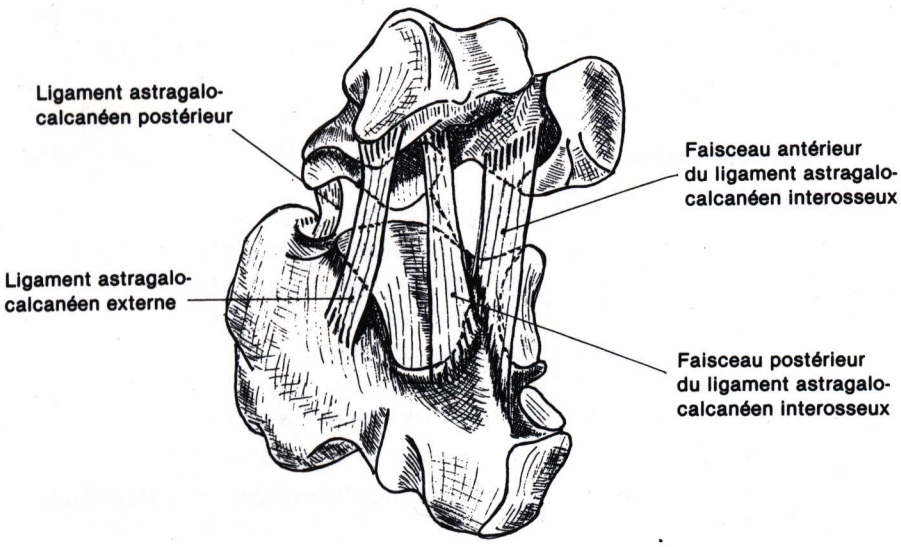

B. — L'ARTICULATION ASTRAGALO-CALCANEENNE ANTERIEURE (Testut, Latarjet, Paturet, Hovelaque, Rouvière, Poirier)

I. — Surfaces articulaires

1) Astragaliennes :

- Segment postéro-inférieur de la tête astragalienne.
- Segment antéro-interne de la face inférieure de l'astragale.

Cette surface est convexe, oblique en avant et en dehors. Elle est souvent subdivisée en deux surfaces ou facettes articulaires.

2) Calcanéenne :

- Surface antéro-interne de la face supérieure du calcanéum.

Celle-ci est concave, oblique en avant et en dehors. Elle est très souvent subdivisée en deux facettes sustentaculaires.

Cette surface articulaire repose :

— Par sa partie interne, sur la petite apophyse du calcanéum ou sustentaculum tali ;

— Par sa partie externe, sur la grande apophyse du calcanéum.

II. — Moyens d'union

1) Les ligaments :

a) Le ligament intérosseux astragalo-calcanéen

b) Le ligament astragalo-scaphoïdien supérieur

c) Le ligament calcanéo-scaphoïdien externe

Il s'agit de la branche interne du ligament en « Y » de CHOPART

d) Le ligament calcanéo-scaphoïdien inférieur ou glénoïdien

C. — CLINIQUE

L'articulation sous-astragalienne intervient dans les mouvements d'éversion et d'inversion du pied.

Un mouvement d'éversion exagérée peut entraîner une lésion ostéopathique antéro-interne de l'articulation astragalo-calcanéenne antérieure, à même de se répercuter sur le scaphoïde.

Un mouvement d'inversion exagérée peut entraîner une lésion ostéopathique postéro-externe de l'articulation astragalo-calcanéenne postérieure, à même de se répercuter sur le cuboïde.

Dans les deux cas, le ligament intérosseux astragalo-calcanéen est concerné.

Les signes cliniques communs aux entorses sont présents. La station debout, par la charge qu'elle impose à l'articulation astragalo-calcanéenne, est parfois insupportable. La recherche des points douloureux ligamentaires, l'investigation de la mobilité articulaire astragalo-calcanéenne et astragalo-scaphoïdienne, la présence des phénomènes vaso-moteurs, ainsi que l'anamnèse, permettront de faire le diagnostic différentiel avec la douleur ressentie en charge dans la pathologie de « l'épine calcanéenne ».

Pour l'investigation de la mobilité articulaire, se reporter au chapitre IX.

D. — RADIOLOGIE

L'examen radiologique est nécessaire ; ce type d'entorse pouvant retentir sur la mortaise tibio-péronière.

La radiographie ne sera pas en mesure d'objectiver une restriction de mobilité articulaire, ni le degré de l'atteinte ligamentaire. Cependant, elle permettra de vérifier l'absence de diastasis ou de bascule astragalienne.

E. — TRAITEMENT

• Le ligament intérosseux astragalo-calcanéen étant difficile ment palpable, la normalisation de l'orientation ligamentaire ne se fera que par celle du jeu articulaire des articulations astragalo-calcanéenne ou astragalo-scaphoïdienne (Chapitre X).

• Normalisation des phénomènes vaso-moteurs si nécessaire.

• Dans ce type d'entorse, la distension ligamentaire est plus fréquente que la rupture car le ligament intérosseux est très résistant. L'immobilisation plâtrée aura un caractère exceptionnel.

• Vérification du triangle d'appui plantaire.

• Vérification de l'existence éventuelle d'une suite mécanique montante ou descendante préexistante.

• Vérification de l'intégrité des lignes mathématiques du corps humain décrites dans l'ouvrage intitulé « Lésions ostéopathiques iliaques », et notamment de la ligne centrale de gravité du corps.

CHAPITRE VII

L'ENTORSE DE CHOPART

L'articulation de CHOPART ou médio-tarsienne se compose de deux articulations distinctes juxtaposées :

— **Une interne** : l'articulation astragalo-scaphoïdienne (énarthrose)avec ses ligaments :

- calcanéo-scaphoïdien inférieur ou glénoïdien,
- astragalo-scaphoïdien supérieur,
- astragalo-calcanéen intérosseux,
- calcanéo-scaphoïdien externe (faisceau interne du ligament en « Y »).

— **Une externe :** l'articulation calcanéo-cuboïdienne (emboîtement réciproque) avec ses ligaments :

- calcanéo-cuboïdien supérieur,
- calcanéo-cuboïdien inférieur,
- calcanéo-cuboïdien interne (faisceau externe du ligament en « Y »).

A. — L'ARTICULATION ASTRAGALO-SCAPHOIDIENNE

(Testut, Latarjet, Paturet, Hovelaque, Rouvière, Poirier)

I. — Surfaces articulaires

1) La surface astragalienne ou tête de l'astragale

• Cette surface est convexe, arrondie, entièrement articulaire, allongée transversalement, à grand axe oblique en bas et en dedans.

• Cette surface est subdivisée en trois segments par deux crêtes mousses :

a) Le segment antéro-supérieur ou scaphoïdien

Il répond à la face postérieure, concave du scaphoïde.

b) Le segment postéro-inférieur ou calcanéen :

Ce segment fait partie de la surface antéro-interne de la face inférieure de l'astragale.

Il est assez souvent subdivisé en deux facettes secondaires et répond à la facette antéro-interne de la face supérieure du calcanéum (à son tour souvent subdivisée en deux facettes).

c) Le segment moyen ou ligamenteux

Ce segment est de forme triangulaire à base interne. Il est intermédiaire aux deux segments précités. Il remplit l'intervalle compris entre le calcanéum et le scaphoïde. Il répond au ligament glénoïdien ou calcanéo-scaphoïdien inférieur (qui est à la fois ligament et surface articulaire).

2) Le ligament glénoïdien ou calcanéo-scaphoïdien inférieur

• C'est une lame fibreuse, épaisse, résistante, concave.

• Il est formé de faisceaux divergents qui vont de la petite apophyse du calcanéum ou sustentaculum tali (union de la face supérieure et de la face interne du calcanéum) au bord inférieur et à l'extrémité interne du scaphoïde.

• La face supérieure de ce ligament est encroûtée de fibrocartilage.

- Un interstice le divise en deux faisceaux :

a) Un faisceau externe :

Celui-ci est court et épais.

b) Un faisceau interne :

Ce dernier est plus large, plus long et plus mince que le précédent. C'est surtout ce faisceau qui est appelé « ligament glénoïdien ».

II. — Moyens d'union

1) La capsule :

Elle s'insère sur le rebord des surfaces articulaires sauf sur l'astragale où elle s'attache sur le col (versant antérieur du collier de FARABOEUF).

2) La synoviale :

Elle tapisse la face profonde de la capsule. Elle est distincte de celle de l'articulation calcanéo-cuboïdienne mais, par contre, commune aux deux articulations : astragalo-scaphoïdienne et astragalo-calcanéenne antérieure.

3) Le ligament astragalo-scaphoïdien supérieur ou dorsal

Insertions :

- Face supérieure du col de l'astragale, versant antérieur du collier de FARABOEUF.
- Bord supérieur (ou face supérieure) du scaphoïde.

4) Le ligament intérosseux astragalo-calcanéen

Ce ligament est commun aux deux articulations astragalo-calcanéenne antérieure et astragalo-calcanéenne postérieure. Il occupe le sinus du tarse encore appelé sinus astragalo-calcanéen.

Ce ligament est extrêmement puissant et constitué de deux lamelles fibreuses courtes qui s'étendent du sillon calcanéen au sillon astragalien.

a) Un plan postérieur :

Ce plan est placé en avant de l'articulation astragalo-calcanéenne postérieure.

b) Un plan antérieur :

Ce plan se situe en arrière de l'articulation astragalo-calcanéenne antérieure.

Ces deux plans sont séparés par du tissu adipeux dans lequel se développe parfois une bourse séreuse.

5) Le ligament en « Y » de CHOPART

Insertions :

a) En arrière :

Sur la face dorsale de la grande apophyse du calcanéum, en avant de l'insertion du ligament intérosseux astragalo-calcanéen.

b) En avant :

Le ligament en « Y » de CHOPART se divise en deux faisceaux : l'un interne et l'autre externe.

— Faisceau interne ou ligament calcanéo-scaphoïdien externe

Il s'insère à l'extrémité externe du scaphoïde, le long de la surface articulaire. Le faisceau terminal est subdivisé en deux faisceaux : l'un supérieur, libre et l'autre inférieur, en rapport avec le ligament calcanéo-scaphoïdien inférieur ou glénoïdien auquel il s'unit parfois.

— Faisceau externe ou ligament calcanéo-cuboïdien interne

Il s'insère à la face dorsale ou supérieure du cuboïde (côté interne).

B. — L'ARTICULATION CALCANEO-CUBOIDIENNE

(Testut, Latarjet, Paturet, Hovelaque, Rouvière, Poirier)

I. — Surfaces articulaires

1) La face antérieure de la grande apophyse du calcanéum

- Elle est transversalement convexe, verticalement concave en haut et convexe en bas.
- Sa forme est celle d'un « S » italique.

2) La face postérieure du cuboïde

- Son orientation est inverse de la précédente.

II. — Moyens d'union

1) La capsule :

- Elle s'insère au pourtour des surfaces articulaires.
- Elle est plus large en dehors qu'en dedans.

2) La synoviale :

- Elle tapisse la face profonde de la capsule.
- Elle est indépendante de la synoviale de l'articulation astragalo-scaphoïdienne et séparée de celle-ci par le ligament en « Y » de CHOPART.

3) Le ligament calcanéo-cuboïdien supérieur ou dorsal externe

Insertions :

- Face supérieure de la grande apophyse du calcanéum (côté externe).
- Face supérieure du cuboïde (côté externe).

4) Le ligament calcanéo-cuboïdien interne ou faisceau externe du ligament en « Y » de CHOPART

Insertions :

- Grande apophyse du calcanéum (côté interne) ;
- Face supérieure du cuboïde (près du bord interne).

5) Le ligament calcanéo-cuboïdien inférieur ou plantaire

C'est une bande fibreuse étendue de la face inférieure du calcanéum au cuboïde et aux quatre derniers métatarsiens.

Il est formé de deux couches : l'une superficielle et l'autre profonde.

a) La couche superficielle

Insertions :

- Face inférieure du calcanéum, dans l'espace compris entre les deux tubérosités postérieures et la tubérosité antérieure.
- Certaines fibres se jettent sur la crête du cuboïde.
- Les autres passent sous la gouttière du long péronier latéral qu'elles transforment en canal et vont s'insérer à la base des quatre derniers métatarsiens.

b) La couche profonde

Insertions :

- Tubérosité antérieure du calcanéum.
- Versant postérieur de la crête du cuboïde.

C. — CLINIQUE

Le cuboïde est à l'arche externe ce que le scaphoïde est à l'arche interne.

La ligne centrale de gravité du corps passe par le cuboïde et le scaphoïde.

Le cuboïde (long péronier latéral) et le scaphoïde (jambier postérieur) sont concernés dans les suites mécaniques montante et descendante, ce qui permet de comprendre qu'une entorse de CHOPART peut être à l'origine d'une suite mécanique montante ou, à l'inverse, représenter la résultante d'une suite mécanique descendante.

L'entorse de CHOPART peut survenir, par exemple, à la suite d'un appel sur une planche défectueuse, à la suite d'une glissade sur un sol dur et mouillé, à l'occasion d'un déchaussement à ski ou encore, après un passage sur une lice en ciment.

Une pression anormale s'exerce au milieu de la voûte et engendre une restriction de mobilité au niveau de l'articulation astragalo-scaphoïdienne ou de l'articulation calcanéo-cuboïdienne, avec atteinte des ligaments correspondants.

La connaissance de la physiologie articulaire ostéopathique et des tests de mobilité décrits au chapitre IX, renseignent l'ostéopathe sur le siège des lésions et permettent à la normalisation d'être particulièrement efficace.

La douleur est immédiate, interne et profonde. Elle provoque une impotence fonctionnelle plus marquée que celle qui résulte de l'entorse tibio-tarsienne. Le déroulement du pied, lors de la marche, devient très pénible.

Les points douloureux ligamentaires se situent surtout au niveau de la face plantaire (interligne plantaire de CHOPART) et au niveau des interlignes articulaires :

- Sur le bord externe pour l'articulation calcanéo-cuboïdienne ;
- Sur le bord interne pour l'articulation astragalo-scaphoïdienne.

Cette entorse est souvent plus problématique que celle de l'articulation tibio-tarsienne pour plusieurs raisons :

- Deux articulations sont souvent en cause, parfois trois ;
- Surfaces d'insertions du ligament « Y » de CHOPART ;
- Impossibilité de dérouler normalement le pied lors de la marche ;
- Perturbation de la ligne centrale de gravité du corps ;
- Possibilité d'une suite mécanique descendante préexistante ou d'une suite mécanique montante secondaire.

Une petite hydarthrose est parfois objectivable au niveau de l'interligne plantaire de CHOPART.

L'avant-pied est parfois dévié en dedans ou en dehors selon l'articulation impliquée.

Lorsque l'avant-pied est dévié en dedans, (inversion), on assiste à un pincement de l'interligne interne de CHOPART et le cuboïde est très souvent en cause.

Si l'articulation astragalo-calcanéenne est concernée, il s'agit alors plus volontiers d'une lésion ostéopathique postéro-externe.

Lorsque l'avant-pied est dévié en dehors, (éversion), on assiste à un pincement de l'interligne externe de CHOPART et le scaphoïde doit être particulièrement investigué.

Si l'articulation astragalo-calcanéenne est impliquée, il s'agit alors plus volontiers d'une lésion ostéopathique antéro-interne.

D. — RADIOLOGIE

La radiologie est nécessaire bien qu'elle ne permette pas toujours de mettre en évidence les restrictions de mobilité articulaire et le degré des atteintes ligamentaires.

Elle permet toutefois d'éliminer avec certitude une pathologie osseuse préexistante, une fracture ou un arrachement périosté.

Elle peut parfois objectiver un pincement de l'interligne interne de CHOPART (inversion) ou de l'interligne externe (éversion), par comparaison avec le cliché du côté sain.

E. — TRAITEMENT

• Normalisation du jeu articulaire des articulations :

— Astragalo-calcanéenne si besoin ;

— Astragalo-scaphoïdienne ;

— Ou calcanéo-cuboïdienne.

Pour cela, se reporter au chapitre X.

• Normalisation notamment du ligament en « Y » de CHOPART (détorsion).

• Normalisation des phénomènes vaso-moteurs, le cas échéant.

• Vérification du triangle d'appui plantaire.

• Vérification de l'intégrité de la ligne centrale de gravité du corps humain, en fonction de la durée d'installation de l'entorse.

• Vérification de l'existence d'une suite mécanique descendante préexistante ou d'une suite mécanique montante consécutive à l'entorse de CHOPART, en fonction de sa durée d'installation.

• Le talon bottier facilitera la marche dans les jours qui suivent.

• Dans un deuxième temps, il sera conseillé au patient de faire rouler sa voûte plantaire sur le flanc d'une bouteille afin d'entretenir la mobilité locale.

• Dès que cela sera possible, chausser une palme et s'en servir en baignoire ou en piscine.

CHAPITRE VIII

L'ENTORSE DE LISFRANC

A. — L'ARTICULATION DE LISFRANC OU TARSO-METATARSIENNE

(Testut, Latarjet, Paturet, Hovelaque, Rouvière, Poirier)

Elle est formée par la voûte osseuse ou arcade tarsienne, comprenant les trois cunéïformes et le cuboïde, et par les extrémités postérieures des cinq métatarsiens qui forment l'arcade métatasienne.

La concavité de cette arcade tarso-métatarsienne regarde en bas et en dedans car le cinquième métatarsien descend plus bas que les autres.

C'est une articulation formée par une série d'arthrodies.

L'interligne articulaire s'étend du milieu du bord interne du pied au milieu du bord externe du pied.

Cet interligne décrit une courbe oblique en dehors et en arrière, et l'extrémité interne de cette courbe se situe à deux centimètres en avant de l'extrémité externe.

Cet interligne décrit une courbe convexe en avant qui serait à peu près régulière si le deuxième métatarsien ne venait s'encastrer entre le premier et le troisième cunéïforme.

Le deuxième cunéïforme est en retrait de huit millimètres sur le premier et de quatre millimètres sur le troisième cunéïforme.

I. — Surfaces articulaires

1) L'arcade tarsienne

Celle-ci se compose de :

- **La face antérieure du 1er cunéïforme**, semi-lunaire et convexe.
- **La face antérieure du 2e cunéïforme**, plane, triangulaire, à sommet plantaire.
- **La face antérieure du 3e cunéïforme**, plane, triangulaire, à sommet plantaire.
- **La face latérale externe du 1er cunéïforme.**

- **La face latérale interne du 3e cunéïforme.**

- **La face latérale externe du 3e cunéïforme**, articulaire avec le 4e métatarsien.

- **La face antéro-interne du cuboïde**, quadrangulaire, plane, articulaire avec le 4e métatarsien.

- **La face antéro-externe du cuboïde**, triangulaire, plane, articulaire avec le 5e métatarsien.

Il est à noter que les faces antéro-interne et antéro-externe appartiennent toutes les deux à la face antérieure du cuboïde, laquelle est divisée par une crête verticale.

2) L'arcade métatarsienne

Elle est formée par les facettes articulaires postérieures des cinq métatarsiens dont la forme se modèle sur celle des surfaces correspondantes de l'arcade tarsienne.

Celle-ci se compose de :

- **Le 1er métatarsien**, articulaire avec le 1er cunéïforme.

- **Le 2e métatarsien**,articulaire avec la face antérieure du 2e cunéïforme, la face latérale externe du 1er cunéïforme et la face latérale interne du 3e cunéïforme.

- **Le 3e métatarsien**, articulaire avec le 3e cunéïforme.

- **Le 4e métatarsien**, articulaire avec la facette antéro-interne du cuboïde et avec la face latérale externe du 3ecunéïforme.

- **Le 5e métatarsien**, articulaire avec la facette antéro-externe du cuboïde.

II. — Moyens d'union

Les moyens d'union sont représentés par :

- Trois capsules ;
- Des ligaments dorsaux ;
- Des ligaments plantaires ;
- Et des ligaments intérosseux.

1) Les capsules

Les trois capsules délimitent trois articulations distinctes :

a) La première articulation

est formée par le 1er cunéïforme et le 1er métatarsien.

b) La deuxième articulation

est formée par le 2e cunéïforme, le 3e cunéïforme, le 2e métatarsien et le 3e métatarsien.

c) La troisième articulation

est formée par le cuboïde, le 4e métatarsien et le 5e métatarsien.

Chaque articulation possède une capsule et une synoviale distincte.

2) Les ligaments dorsaux

Ils sont au nombre de sept :

- Le premier va du 1er cunéïforme au 1er métatarsien.
- Le deuxième va du 1er cunéïforme au 2e métatarsien.
- Le troisième va du 2e cunéïforme au 2e métatarsien.
- Le quatrième va du 3e cunéïforme au 2e métatarsien.
- Le cinquième va du 3e cunéïforme au 3e métatarsien.
- Le sixième va du 3e cunéïforme au 4e métatarsien.
- Le septième va du cuboïde au 4e métatarsien.
- Le septième va du cuboïde au 5e métatarsien.

3) Les ligaments plantaires

Ils sont au nombre de sept :

- Le premier va du 1er cunéïforme au 1er métatarsien.

- Le deuxième va du 1er cunéïforme aux 2e et 3e métatarsiens.
- Le troisième va du 2e cunéïforme au 2e métatarsien.
- Le quatrième va du 3e cunéïforme au 3e métatarsien.
- Le cinquième va du 3e cunéïforme au 4e métatarsien.
- Le sixième va du cuboïde au 4e métatarsien et, pour certains auteurs, au 3e métatarsien.
- Le septième va du cuboïde au 5e métatarsien.

INSERTIONS LIGAMENTAIRES DE LA FACE PLANTAIRE DU TARSE ANTÉRIEUR

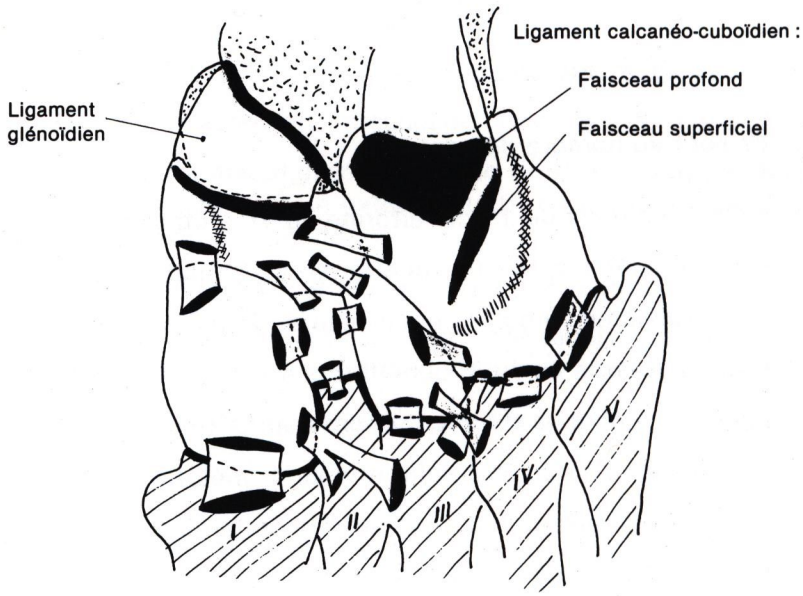

(Brizon et Castaing)

■ Interligne de LISFRANC

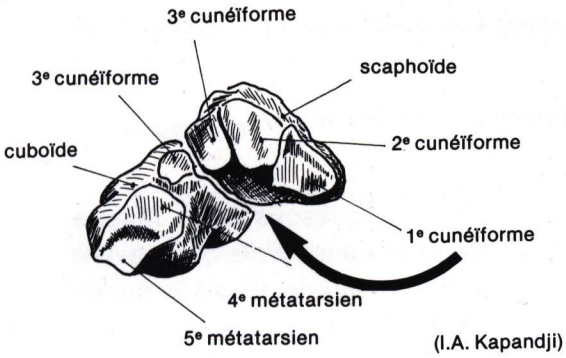

(I.A. Kapandji)

Sur ce couple, on distingue les trois facettes articulant le scaphoïde avec le 1er, le 2e et le 3e cunéïforme ainsi que les trois facettes articulant le cuboïde avec le 3e cunéïforme et les 4e et 5e métatarsiens.

Le cuboïde supporte l'extrémité externe du scaphoïde (flèche noire)

A — COUPLE SCAPHOÏDE-CUBOÏDE VU DE FACE

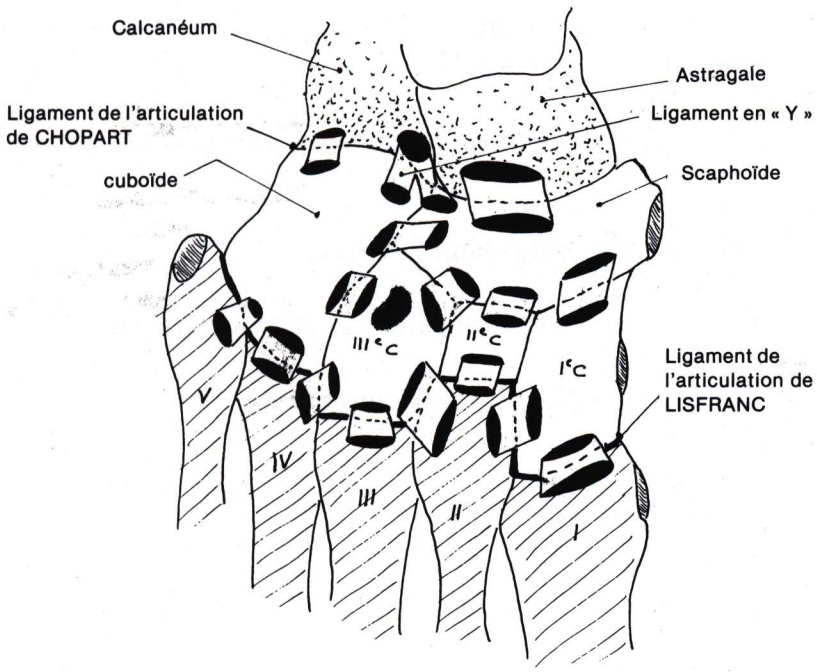

▬ Interligne de LISFRANC

(Brizon et Castaing)

B — INSERTIONS LIGAMENTAIRES DE LA FACE DORSALE DU TARSE ANTÉRIEUR

4) Les ligaments interosseux :

Ils sont au nombre de trois :

a) Le premier ligament interosseux ou ligament de LISFRANC

Il unit le premier cunéïforme au 2e métatarsien.

Insertions :

• Il s'insère sur le 1er cunéïforme au-dessous de la facette articulaire latérale externe destinée au 2e cunéïforme et en avant du ligament interosseux inter-cunéen qui relie le 1er au 2e cunéïforme.

• Son trajet étant oblique en dehors et en avant, il s'insère ensuite sur le 2e métatarsien, au-dessous de la facette articulaire latérale interne de sa base, destinée au 1er cunéïforme.

Le ligament de LISFRANC est en rapport avec les ligaments plantaires unissant le 1er cunéïforme aux 2e et 3e métatarsiens.

Au-dessus de ces ligaments plantaires, passe le tendon du long péronier latéral.

b) Le deuxième ligament interosseux

Il unit les 2e et 3e cunéïformes aux 2e et 3e métatarsiens.

Il se compose de deux faisceaux directs et de deux faisceaux croisés en forme d'X.

— Les faisceaux directs

• Le premier faisceau va du 2e cunéïforme au 2e métatarsien.

• Le deuxième faisceau va du 3e cunéïforme au côté interne du 3e métatarsien.

— Les faisceaux croisés

• Le troisième faisceau va du 2e cunéïforme au 3e métatarsien.

• Le quatrième faisceau va du 3e cunéïforme au 2e métatarsien.

c) Le troisième ligament intérosseux

Il unit le 3e cunéïforme au côté externe du 3e métatarsien.

Il se situe au-dessous des surfaces articulaires latérales externes de ces deux os.

Insertions :

- Face externe du 3e cunéïforme.
- Face externe du 3e métatarsien.

B. — CLINIQUE

Au même titre qu'une lésion en rotation du cuboïde affaiblit l'arche externe du pied, retentissant sur le 3e cunéïforme et les 4e et 5e métatarsiens, une lésion en rotation du scaphoïde affaiblit l'arche interne du pied, se répercutant sur les trois premiers cunéïformes et, par voie de conséquence, sur les trois premiers métatarsiens.

- Le compartiment interne est représenté par l'articulation des trois cunéïformes, sphère d'influence du scaphoïde, avec les trois premiers métatarsiens.

- Le compartiment externe est représenté par l'articulation du cuboïde avec le 3e cunéïforme et les 4e et 5e métatarsiens.

- Compte-tenu de sa situation, de ses contacts articulaires et de ses attaches ligamentaires, le troisième cunéïforme joue un rôle capital dans la statique plantaire et l'arche transverse.

Sa situation centrale lui confère un rôle statique de tout premier plan.

Il s'articule avec le scaphoïde, le cuboïde, le 2e cunéïforme, les 2e, 3e et 4e métatarsiens.

Sur le troisième cunéïforme s'insèrent les 4e, 5e et 6e ligaments dorsaux, les 4e et 5e ligaments plantaires et les 1er, 2e et 3e ligaments intérosseux.

La première articulation cunéo-métatarsienne permet des mouvements de :

— Glissement supérieur ;

— Glissement inférieur ;

— Rotation externe ;

— Rotation interne ;

Les autres articulations cunéo-métatarsiennes permettent surtout des mouvements de glissement. Une restriction de mobilité articulaire peut entraîner des douleurs qui se situent généralement dans l'entorse de LISFRANC, sous les têtes métatarsiennes.

La mobilité articulaire augmente du 3e au 5e métatarsien. Le 2e est le moins mobile et le 5e le plus mobile.

Une inversion ou une éversion exagérée du pied peut réaliser un tableau, la plupart du temps partiel, d'entorse de l'interligne de LISFRANC.

L'ostéopathe devra tester la mobilité articulaire du scaphoïde, du cuboïde, des cunéïformes et notamment du 3e, ainsi que des cinq métatarsiens (Chapitre IX).

Le « pied triangulaire de la femme » est un facteur favorisant de l'entorse de LISFRANC.

En résumé, l'entorse de LISFRANC intéresse rarement la totalité de l'interligne, mais le plus souvent l'articulation cunéo-métatarsienne des 2e, 3e et 4e métatarsiens, c'est-à-dire, la sphère d'influence du 3e cunéïforme.

Dans l'entorse de LISFRANC, les mouvements d'éversion et d'inversion sont douloureux à ce niveau et le déroulement du pied est parfois pénible. L'arche transverse est remise en cause et tend à s'affaisser. La sensibilité est surtout plantaire.

C. — TRAITEMENT

• Normalisation du jeu articulaire (Chapitre X) permettant un relâchement des ligaments plantaires et intérosseux.

• Les phénomènes vaso-moteurs sont, en général, très discrets.

• Si la sphère d'influence du cuboïde ou du scaphoïde est impliquée, vérification de l'existence éventuelle d'une suite mécanique descendante préexistante ou montante secondairement ainsi que des lignes mathématiques du corps humain.

• Vérification du triangle d'appui plantaire, de l'arche externe de l'arche interne et de l'arche transverse.

CHAPITRE IX

TESTS DE MOBILITÉ

D'après

Fred L. MITCHELL Jr, B.A. D.O.F.A.A.O.
Peter S. MORAN R.P.T., A.B., D.O.
Neil A. PRUZZO M.T., R.T., B.S., D.O.

I

ROTATION EXTERNE COXO-FEMORALE

- Le patient est couché en décubitus dorsal.

- L'ostéopathe se tient en bout de table. Sa main droite saisit le talon droit du sujet et sa main gauche, le talon gauche.

- Les bras du praticien sont croisés et ses pouces épousent le bord interne des pieds du patient.

- Le sujet se relaxe et ses jambes sont en extension.

- L'opérateur imprime, unilatéralement ou bilatéralement, un mouvement de rotation externe aux deux articulations coxo-fémorales et compare l'amplitude.

- Un déficit en rotation externe signe une lésion coxo-fémorale en rotation interne.

- Ce test permet une appréciation globale de la rotation coxo-fémorale sans pour autant en préciser les éléments musculo-ligamentaires éventuellement en cause.

Test en rotation externe coxo-fémorale

II

ROTATION INTERNE COXO-FEMORALE

- Le patient est couché en décubitus dorsal.

- L'ostéopathe se tient en bout de table. Sa main droite saisit le talon gauche du sujet et sa main gauche, le talon droit.

- Les pouces du praticien épousent le bord externe des pieds du patient.

- Le sujet se relaxe et ses jambes sont en extension.

- L'opérateur imprime, unilatéralement ou bilatéralement, un mouvement de rotation interne aux deux articulations coxo-fémorales et compare l'amplitude.

- Un déficit en rotation interne signe une lésion coxo-fémorale en rotation externe.

- Ce test permet une appréciation globale de la rotation coxo-fémorale sans pour autant en préciser les éléments musculo-ligamentaires éventuellement en cause.

Test en rotation interne coxo-fémorale

III

TESTS D'ADDO-ABDUCTION DU GENOU DROIT

— Ligament latéral interne
— Ligament latéral externe

• Ces tests permettent de mettre en évidence une distension ou une déchirure des ligaments latéraux.

• Le patient est couché en décubitus dorsal.

• L'ostéopathe se place du côté du genou lésé, à la droite du sujet.

• Le praticien élève le plateau horizontal de la table et immobilise la cheville droite du patient sous son aisselle.

• L'ostéopathe déverrouille le genou droit du sujet en légère flexion et maintient ce dernier avec ses deux mains.

• Les mains du praticien impriment passivement au genou, un mouvement d'addo-abduction. L'opérateur compare, unilatéralement ou bilatéralement, l'amplitude obtenue.

• Une trop grande amplitude d'abduction signe une distension ou une déchirure du ligament latéral externe.

• Une trop grande amplitude d'adduction signe une distension ou une déchirure du ligament latéral interne.

• En pratique médicale courante, l'atteinte du ligament latéral interne semble plus fréquente que celle du ligament latéral externe.

L'axe général de la jambe autorise une amplitude d'adduction plus grande que d'abduction.

Test d'abduction du genou droit
(Ligament latéral externe)

Test d'adduction du genou droit
(Ligament latéral interne)

IV

MOUVEMENT DE TIROIR ANTÉRO-POSTÉRIEUR DU GENOU DROIT

— Ligament croisés

• Le patient est allongé en décubitus dorsal et sa jambe droite est fléchie.

• Le praticien se tient en bout de table, à la droite du sujet.

• Le genou droit de l'ostéopathe immobilise le pied droit du patient. Les deux mains de l'opérateur saisissent les extrémités supérieures tibio-péronières, juste au-dessous de l'articulation du genou, et impriment à ce dernier un mouvement de tiroir antéro-postérieur. Le praticien compare les amplitudes acquises.

• Un mouvement de tiroir antérieur anormal signe une atteinte du ligament croisé antérieur.

• Un mouvement de tiroir postérieur anormal signe une atteinte du ligament croisé postérieur.

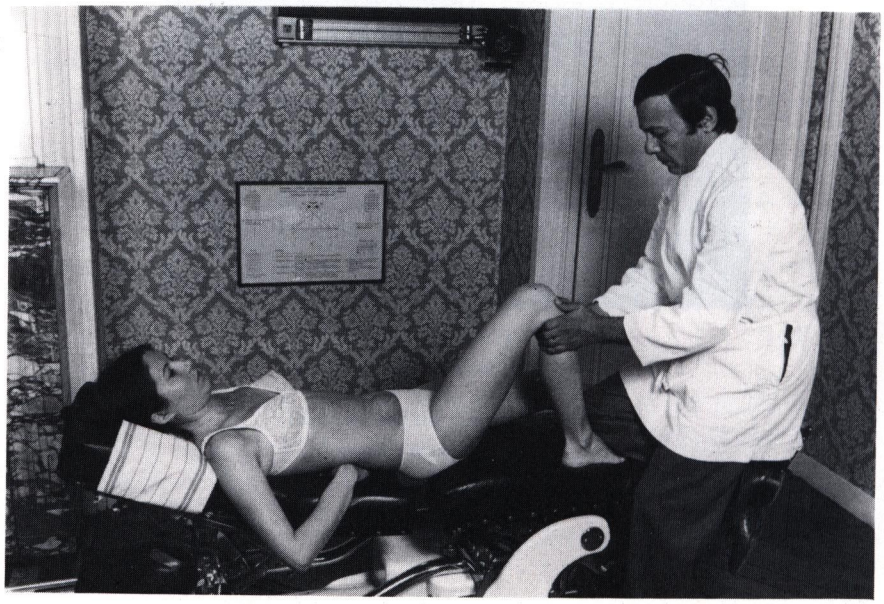

Mouvement de tiroir antéro-postérieur du genou droit.

V

TESTS DE ROTATION INTERNE ET EXTERNE DE L'EXTRÉMITÉ SUPÉRIEURE TIBIALE

- Le patient est allongé en procubitus.

- Ses genoux et ses chevilles sont fléchis à 90°.

- L'ostéopathe se place en bout de table et ses mains empaument les talons du sujet de telle sorte que ses avant-bras reposent sur la face plantaire des pieds du patient.

- Le praticien imprime, unilatéralement ou bilatéralement, aux tibias, un mouvement de rotation interne et externe et compare les amplitudes acquises.

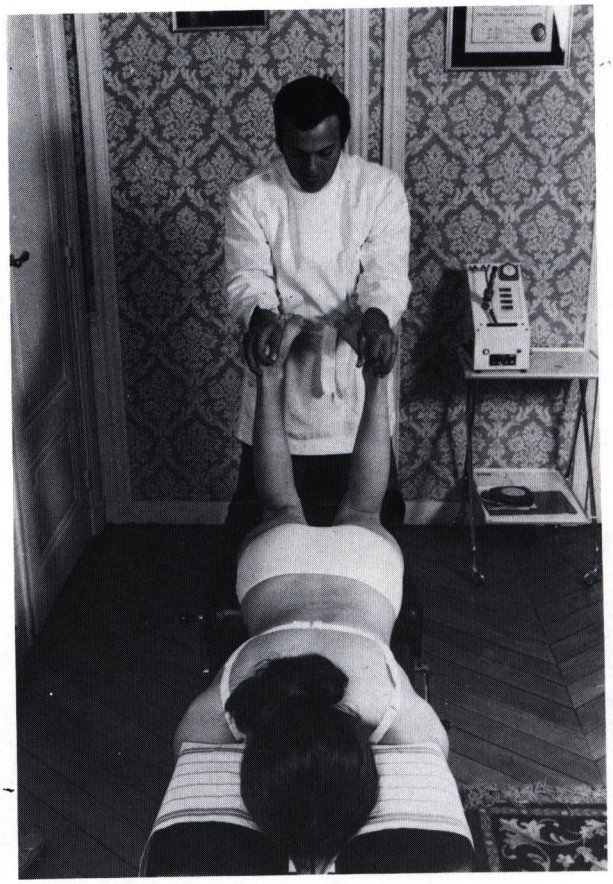

Test de rotation interne de l'extrémité supérieure tibiale.

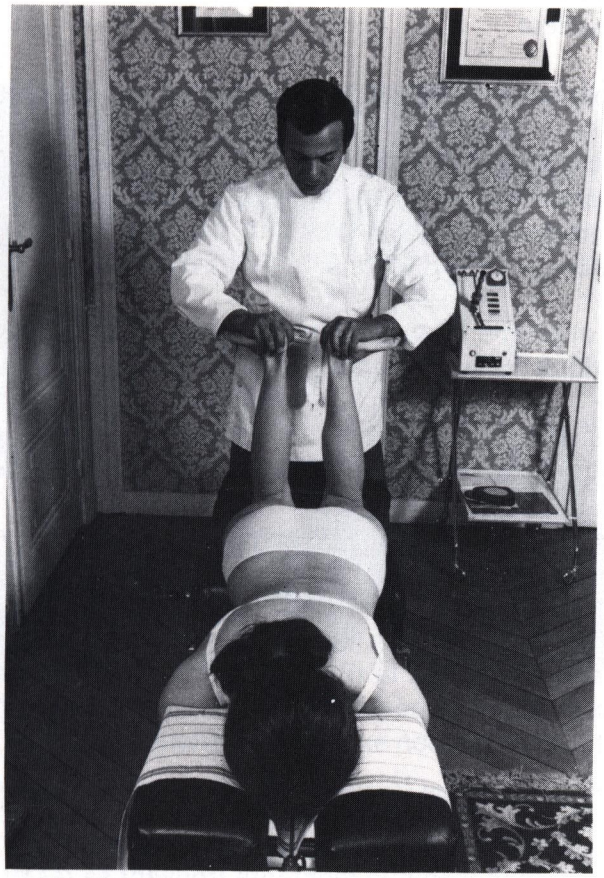

Test de rotation externe de l'extrémité supérieure tibiale.

VI

TEST DE MOBILITÉ DE L'ARTICULATION PÉRONÉO-TIBIALE SUPÉRIEURE

• L'extrémité supérieure du péroné autorise un glissement antéro-postérieur.

• Le patient est couché en décubitus dorsal, jambes repliées.

• L'ostéopathe se place en bout de table et saisit, de chaque côté, l'extrémité supérieure du péroné, entre le pouce et l'index. Il imprime passivement à chaque tête péronière, un mouvement antéro-postérieur et compare l'amplitude obtenue.

• Un glissement antérieur anormalement limité peut être symptômatique d'une subluxation postérieure de la tête du péroné.

• Un glissement postérieur anormalement limité peut être symptômatique d'une subluxation antérieure de la tête du péroné.

• La subluxation de la tête du péroné peut se répercuter sur l'insertion du biceps crural, le ligament latéral externe et entrainer un œdème réactionnel ou des douleurs dans le creux poplité.

• La subluxation de la tête du péroné ne peut se faire sans entrainer la rotation du corps du péroné dans son ensemble et se répercute toujours sur son extrémité inférieure. L'inverse n'est pas vrai.

• La subluxation de la tête du péroné peut s'inscrire dans le cadre de la suite mécanique montante trouvant sa lésion primaire au niveau du pied et sa lésion secondaire au niveau de l'ilium postérieur, ou dans le cadre de la suite mécanique descendante trouvant sa lésion primaire au niveau de l'ilium antérieur et sa lésion secondaire au niveau du pied (cuboïde-scaphoïde).

Tests de mobilité des articulations péronéo-tibiales supérieures.

VII

TEST DE MOBILITÉ DE L'ARTICULATION PÉRONÉO-TIBIALE INFÉRIEURE

• L'extrémité inférieure du péroné autorise un glissement antéro-postérieur.

• Le patient est couché en décubitus dorsal, ses jambes sont allongées sur la table. Un coussin est placé en amont de l'articulation péronéo-tibiale inférieure.

• L'ostéopathe se place en bout de table. Ses deux mains enserrent la cheville. Sa pince « pouce-index » saisit la malléole péronière et le pouce de son autre main vient se superposer à son homologue opposé.

• Le praticien imprime à la malléole péronière un mouvement de haut en bas destiné à tester l'amplitude du jeu articulaire.

• Une lésion péronéo-tibiale inférieure n'entraine pas obligatoirement celle de son extrémité supérieure.

• La malléole péronière possède une plus grande surface de contact avec l'astragale que la malléole tibiale.

• Lors de l'éversion, le péroné glisse vers le haut.
Lors de l'inversion, le péroné glisse vers le bas.

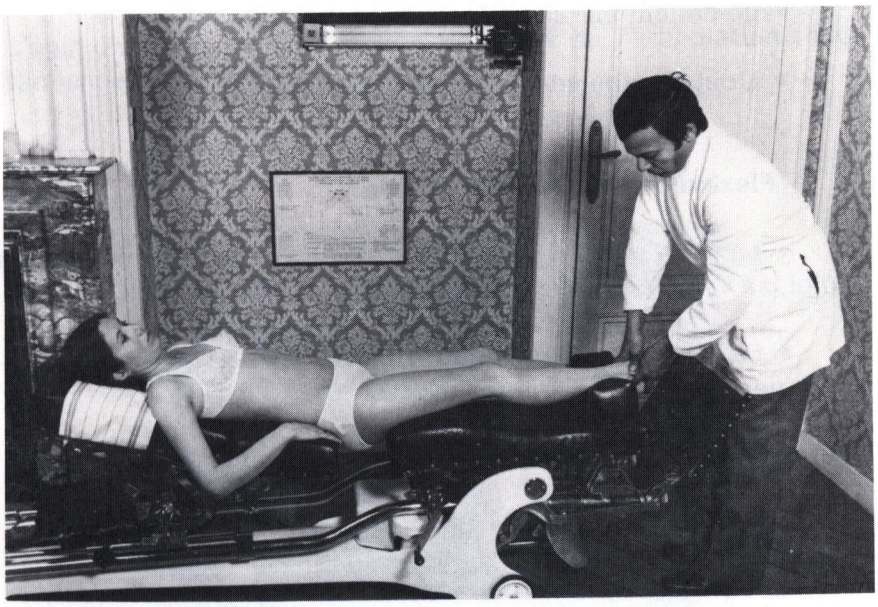

Test de mobilité de l'articulation péronéo-tibiale inférieure à droite

VIII

TESTS DE FLEXION-EXTENSION DE L'ARTICULATION TIBIO-TARSIENNE

On conviendra d'appeler « flexion » : la flexion dorsale du pied ; et « extension » : le mouvement inverse.

- Le patient est allongé en décubitus dorsal.
- L'ostéopathe se tient en bout de table.

Flexion dorsale du pied gauche :

- La main gauche du praticien empaume le talon gauche du sujet, sa voûte plantaire reposant contre son avant-bras.
- La main droite de l'opérateur enserre la cheville et la maintient pendant la flexion dorsale passive.
- L'ostéopathe compare bilatéralement l'amplitude obtenue.

Test de flexion dorsale de l'articulation tibio-tarsienne gauche.

Extension :

• Les deux mains du praticien impriment une extension passive bilatéralement.

• Si la flexion dorsale est limitée par rapport au côté opposé, il peut s'agir d'une lésion en « extension » de l'articulation tibio-tarsienne.

• Si l'extension est limitée par rapport au côté opposé, il peut s'agir d'une lésion en « flexion dorsale » de l'articulation tibio-tarsienne.

Test d'extension des articulations tibio-tarsiennes

IX

GLISSEMENT ANTÉRO-POSTÉRIEUR DE L'ARTICULATION TIBIO-TARSIENNE GAUCHE

Il s'agira soit d'une « restriction de mobilité », soit d'une hypermobilité consécutive à la distension ligamentaire ou à l'œdème réactionnel que l'on rencontre fréquemment dans les entorses de cette articulation.

- Le patient est allongé en décubitus dorsal.

- L'ostéopathe se place en bout de table, du côté de la cheville gauche du sujet.

- La main gauche du praticien empaume le talon gauche du patient. La voûte plantaire est au contact de son avant-bras et la cheville est en position neutre.

- La main droite de l'opérateur saisit la cheville gauche du sujet, en amont de l'articulation, et la maintient fermement.

- Les deux mains de l'ostéopathe impriment à l'articulation tibio-tarsienne du pied gauche du patient un mouvement de glissement antéro-postérieur qui doit être comparé avec le côté opposé.

- Une restriction de mobilité peut engendrer des douleurs au niveau du coup de pied, du talon et du tendon d'Achille.

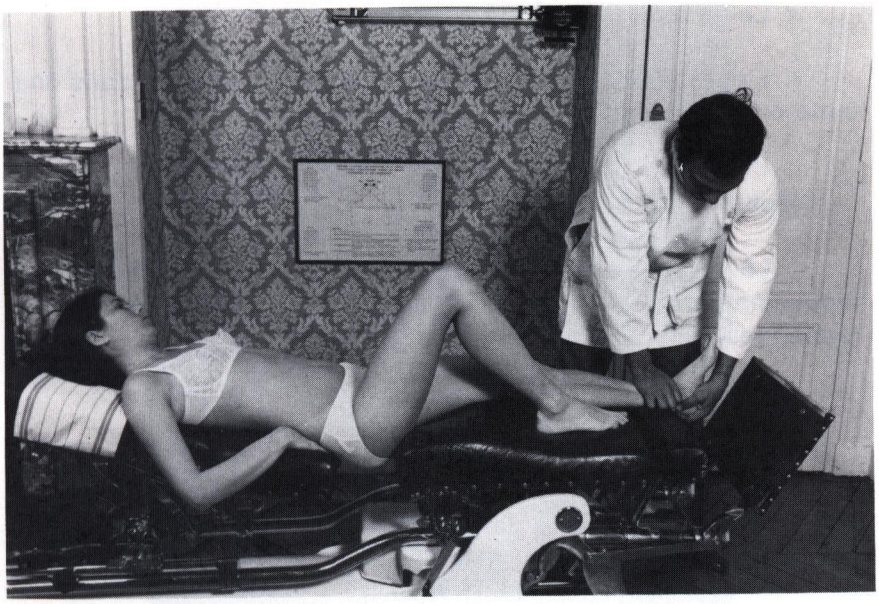

Glissement antéro-postérieur de l'articulation tibio-tarsienne gauche

X

TESTS D'ADDO-ABDUCTION DES ARTICULATIONS TIBIO-TARSIENNES

Il est à noter que dans ce test le calcanéum participe au mouvement.

- Le patient est allongé en décubitus dorsal.

- L'ostéopathe se place en bout de table et saisit dans chacune de ses mains les calcanéums du sujet.

Mobilité articulaire :

Le praticien imprime passivement et bilatéralement un mouvement d'addo-abduction aux deux articulations tibio-tarsiennes. Il compare l'amplitude obtenue.

Force musculaire :

L'ostéopathe emmène l'articulation tibio-tarsienne en adduction et demande au patient de réaliser une abduction contre sa résistance.

Le praticien emmène l'articulation tibio-tarsienne en abduction et demande au sujet de réaliser une adduction contre sa résistance.

L'étude doit être comparative.

Déductions

L'inégalité d'amplitude peut être due à une restriction de mobilité ou à une hypermobilité lors du test passif.

Le déséquilibre des tensions musculaires peut être imputable à une faiblesse ou à une rétraction, lors du test contre résistance.

L'égalité des tensions musculaires n'exclue pas l'existence d'une hypermobilité ; celle-ci pouvant être ligamentaire.

Test d'abduction des articulations tibio-tarsiennes.

Test d'adduction des articulations tibio-tarsiennes.

XI

TEST DE MOBILITÉ DE L'ARTICULATION ASTRAGALO-CALCANEENNE A DROITE

- Le patient est allongé en décubitus dorsal.

- L'ostéopathe se tient en bout de table, du côté droit. Sa main gauche empaume le talon droit du sujet. Sa main droite épouse le coup de pied, de telle sorte que son bord cubital soit le plus près possible de l'extrémité inférieure du tibia.

- Le praticien imprime au pied droit du patient, un mouvement d'éversion et d'inversion, en sachant que ces deux mouvements ne peuvent avoir la même amplitude.

- Si la restriction de mobilité se manifeste lorsque les deux mains de l'ostéopathe entrainent la tête de l'asragale en dehors, il s'agit d'une lésion antéro-interne astragalo-calcanéenne.

- Si la restriction de mobilité se manifeste lorsque les deux mains du praticien entrainent la tête de l'astragale en dedans, il s'agit d'une lésion postéro-externe astragalo-calcanéenne.

- L'étude de la mobilité doit toujours être comparative et bilatérale.

Test de mobilité de l'articulation astragalo-calcanéenne à droite

XII

TESTS DE ROTATION INTERNE ET EXTERNE DE L'ARTICULATION DE CHOPART

L'articulation de CHOPART se compose :

- de l'articulation astragalo-scaphoïdienne et
- de l'articulation calcanéo-cuboïdienne.

Au niveau de l'articulation de CHOPART, les rotations les plus fréquemment rencontrées sont :

- la rotation interne du cuboïde et
- la rotation externe du scaphoïde.

Ces deux rotations interviennent alternativement ou simultanément dans le cadre :

- de la suite mécanique descendante et
- de la suite mécanique montante.

Ceci permet de comprendre qu'une entorse de CHOPART peut être à l'origine d'une suite mécanique montante (jambier postérieur et long péronier latéral).

TESTS :

- Le patient est allongé en décubitus dorsal.

- L'ostéopathe se place en bout de table. Une de ses mains empaume le calcanéum et l'astragale. L'autre main, le cuboïde et le scaphoïde.

- Le praticien imprime à l'articulation de CHOPART, un mouvement passif de rotation interne et externe par l'intermédiaire de l'avant-pied et compare bilatéralement la mobilité.

- Une restriction de mobilité peut exister au niveau de l'articulation astragalo-scaphoïdienne ou au niveau de l'articulation calcanéo-cuboïdienne. Dans ce cas, l'ostéopathe devra tester séparément le cuboïde et le scaphoïde.

Test en rotation interne de l'articulation de CHOPART.

Test en rotation externe de l'articulation de CHOPART.

XIII

TESTS DE MOBILITÉ DU SCAPHOÏDE GAUCHE

Le scaphoïde intervient dans l'éversion ou l'inversion de l'avant-pied.

La position du scaphoïde joue un rôle dans le triangle d'appui plantaire et dans la ligne centrale de gravité du corps.

Nous testerons sa rotation interne et sa rotation externe en soulignant deux notions essentielles :

- le rôle de sa rotation externe dans les suites mécaniques montante et descendante ;
- l'interdépendance fonctionnelle qui existe très souvent avec le cuboïde.

TESTS :

- Le patient est allongé sur le dos.
- L'ostéopathe se tient en bout de table. Sa main gauche saisit le talon du sujet et sa main droite empaume l'avant-pied au niveau du scaphoïde, de telle sorte que son pouce soit au contact du tubercule scaphoïdien.
- Le praticien amène le pied gauche du patient en légère extension et adduction.
- Il imprime ensuite au pied, un mouvement d'éversion, accompagné d'un certain degré de flexion dorsale, pour la rotation interne du scaphoïde et un mouvement d'inversion, accompagné d'un certain degré d'extension, pour la rotation externe du scaphoïde.
- L'étude de la mobilité doit être comparative.
- Dans l'inversion, le scaphoïde tourne en rotation externe, abaisse l'arche interne du pied et son tubercule s'efface.
- Dans l'éversion, le scaphoïde tourne en rotation interne, élève l'arche interne du pied et son tubercule saille.

Rotation externe du scaphoïde gauche.

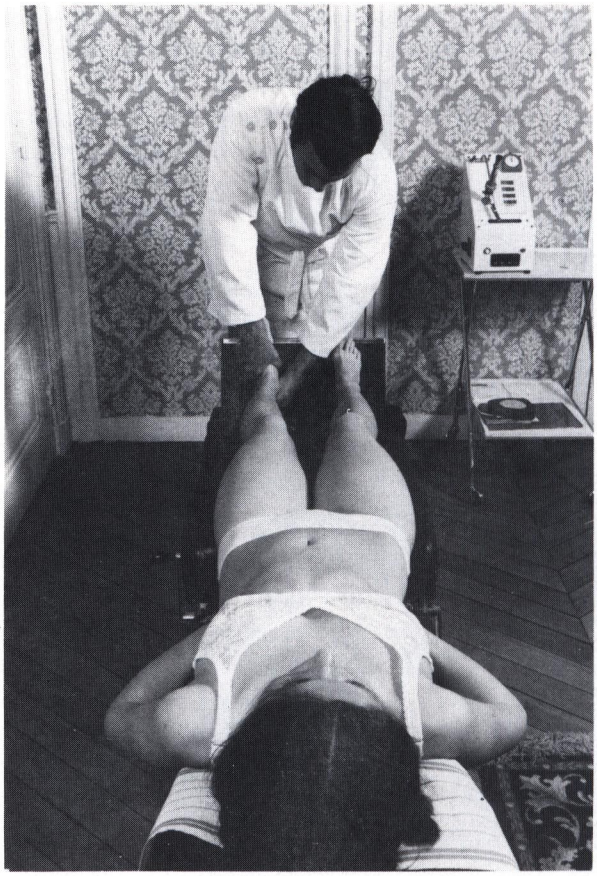

Rotation interne du scaphoïde gauche

XIV

TESTS DE MOBILITÉ DU CUBOÏDE DROIT

La position du cuboïde joue un rôle important dans le triangle d'appui plantaire et dans la ligne centrale de gravité du corps.

Nous testerons sa rotation interne et sa rotation externe en soulignant deux notions essentielles :

- Le rôle de sa rotation interne dans les suites mécaniques montante et descendante ;
- L'interdépendance fonctionnelle qui existe très souvent avec le scaphoïde sous forme de couple de mouvement.

TESTS :

- Le patient est couché en procubitus. Sa jambe droite est fléchie.
- L'ostéopathe se place en bout de table. Sa main gauche empaume l'arche tarsienne. Sa main droite saisit le talon du sujet et son pouce droit entre en contact avec le bord interne du cuboïde.
- Passivement, la main gauche du praticien majore l'extension plantaire de l'avant-pied, produit une adduction et une inversion pour la rotation externe du cuboïde et une éversion pour la rotation interne du cuboïde.
- Dans l'inversion, le cuboïde tourne en rotation externe et abaisse l'arche externe du pied.
- Dans l'éversion, le cuboïde tourne en rotation interne et élève l'arche externe du pied.
- L'étude de la mobilité doit être comparative.

Rotation externe du cuboïde droit.

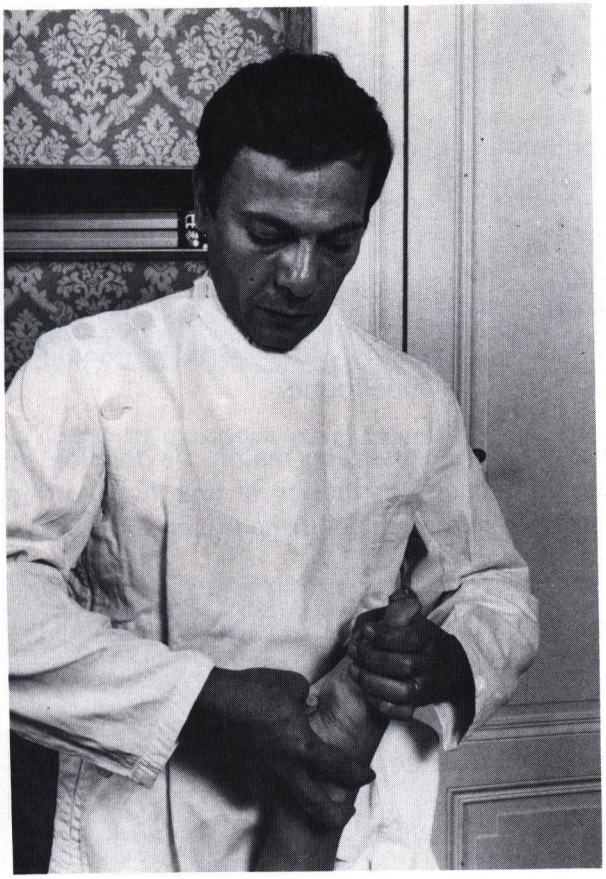

Rotation interne du cuboïde droit.

XV

TESTS DE MOBILITÉ DES CUNÉÏFORMES DU PIED DROIT

Nous adapterons ces tests au troisième cunéïforme qui joue un rôle capital dans la statique plantaire et l'arche transverse.

TESTS :

- Le patient est allongé en procubitus et sa jambe droite est fléchie.

- L'ostéopathe se tient en bout de table. Avec sa main droite il saisit le talon droit du sujet par sa face externe. Avec sa main gauche, il empaume l'avant-pied, par son bord interne, de telle sorte que le pouce de sa main gauche entre en contact avec la face plantaire du troisième cunéïforme.

- Passivement, le praticien majore l'extension plantaire de l'avant-pied, produit une adduction et une inversion pour la rotation externe du troisième cunéïforme et une éversion pour la rotation interne de ce même os.

- Dans l'inversion, le mouvement du troisième cunéïforme agrandit l'arche transverse.

- Dans l'éversion, le mouvement du troisième cunéïforme diminue l'arche transverse.

- L'étude de la mobilité doit être comparative.

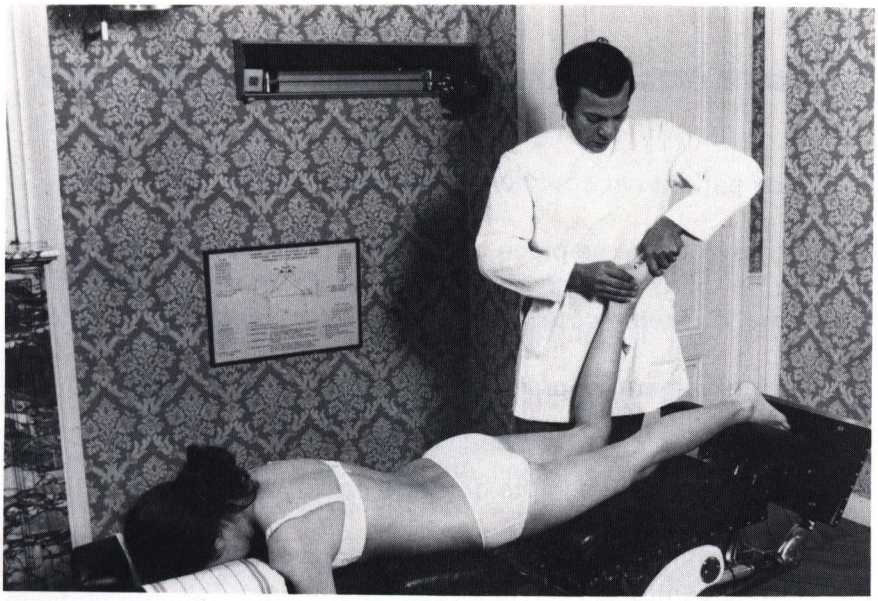

Test de mobilité en rotation interne du troisième cunéïforme

Test de mobilité en rotation externe du troisième cunéïforme

XVI

TESTS DE MOBILITÉ DES MÉTATARSIENS DU PIED DROIT

- Le patient est couché en décubitus dorsal.

- L'ostéopathe se place en bout de table. Sa main droite saisit, par le bord externe, les os tarsiens et sa main gauche empaume, du même côté, le métatarsien correspondant à tester.

- Passivement, le praticien imprime au métatarsien un mouvement de rotation interne et externe.

- L'étude de la mobilité doit être comparative.

- La mobilité des métatarsiens diminue des bords latéraux du pied vers le centre.

- Parmi les fractures des métatarsiens, la base du cinquième métatarsien est très fréquente.

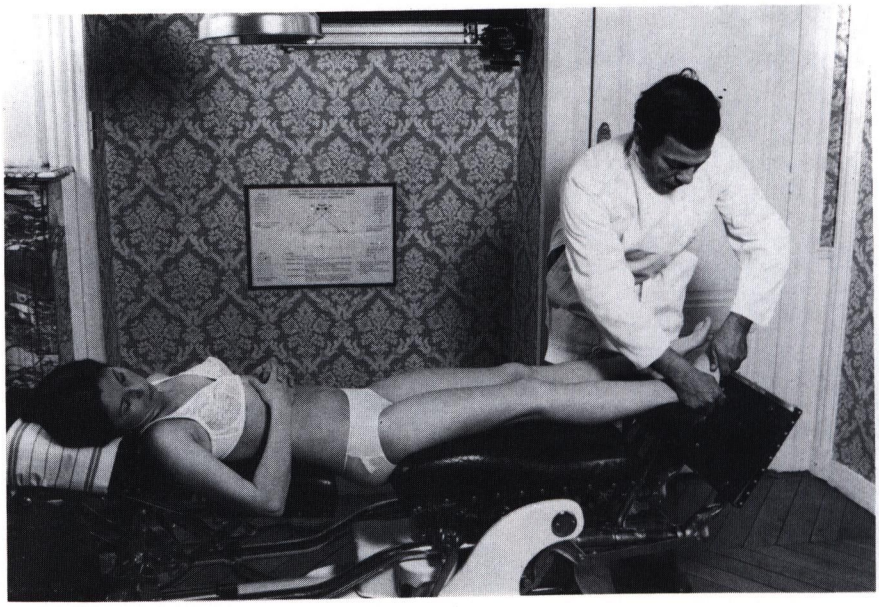

Test de mobilité des métatarsiens du pied droit.

XVII

TESTS DE MOBILITÉ DES PHALANGES DU PIED GAUCHE

- Le patient est couché en décubitus dorsal.

- L'ostéopathe se place en bout de table. Sa main droite enserre, par le bord interne, la rangée des métatarsiens du pied gauche du sujet. Sa main gauche saisit, à l'aide de la pince « pouce-index », la phalange à tester.

- Passivement, le praticien imprime à la phalange un mouvement de circumduction, de flexion et d'extension.

- L'étude de la mobilité doit être comparative.

Test de mobilité en flexion des phalanges du pied gauche.

Test de mobilité en extension des phalanges du pied gauche.

Test de mobilité en rotation interne des phalanges du pied gauche.

Test de mobilité en rotation externe des phalanges du pied gauche.

CHAPITRE X

TECHNIQUES DE NORMALISATION

---

d'après

Fred L. MITCHELL Jr, B.A., D.O., F.A.A.O.

Peter S. MORAN R.P.T., A.B., D.O.

Neil A. PRUZZO M.T., R.T., B.S., D.O.

W. FRASER STRACHAN D.O., F.A.A.O.

I

TECHNIQUE GLOBALE DE NORMALISATION D'UNE LESION COXO-FEMORALE EN ROTATION INTERNE A DROITE

Un déficit en rotation externe signe une lésion coxo-fémorale en rotation interne.

- Le patient est couché en décubitus dorsal.

- L'ostéopathe se tient du côté gauche de la table. Sa main droite empaume l'épine iliaque antéro-supérieure gauche du sujet pendant que sa main gauche fléchit le genou et la hanche du patient, à droite.

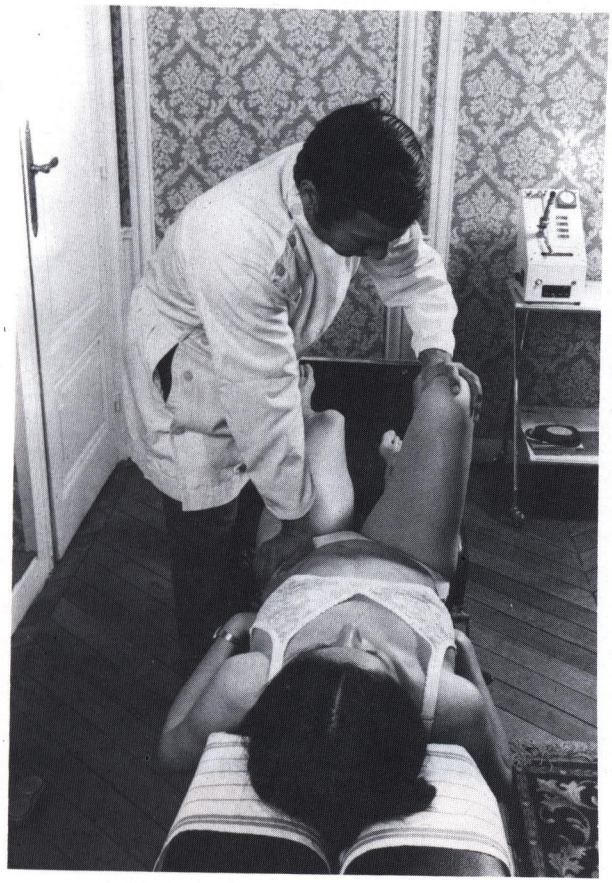

• La main gauche du praticien imprime à la cuisse droite du sujet, un mouvement d'adduction maximum et demande au patient de réaliser un mouvement d'abduction contre sa résistance.

• Cette phase est à répéter plusieurs fois.

• Dans la même position, l'ostéopathe demande au sujet de pousser son genou droit vers le pied de la table, contre sa résistance.

• Cette phase peut être répétée plusieurs fois.

• La main gauche du praticien imprime à la cuisse droite du patient, un mouvement d'abduction maximum et demande au sujet de réaliser un mouvement d'adduction contre sa résistance.

• Cette phase est à répéter plusieurs fois.

• L'ostéopathe allonge ensuite la jambe droite du patient et reteste la mobilité de l'articulation coxo-fémorale.

• Cette manœuvre est à répéter plusieurs fois, le cas échéant.

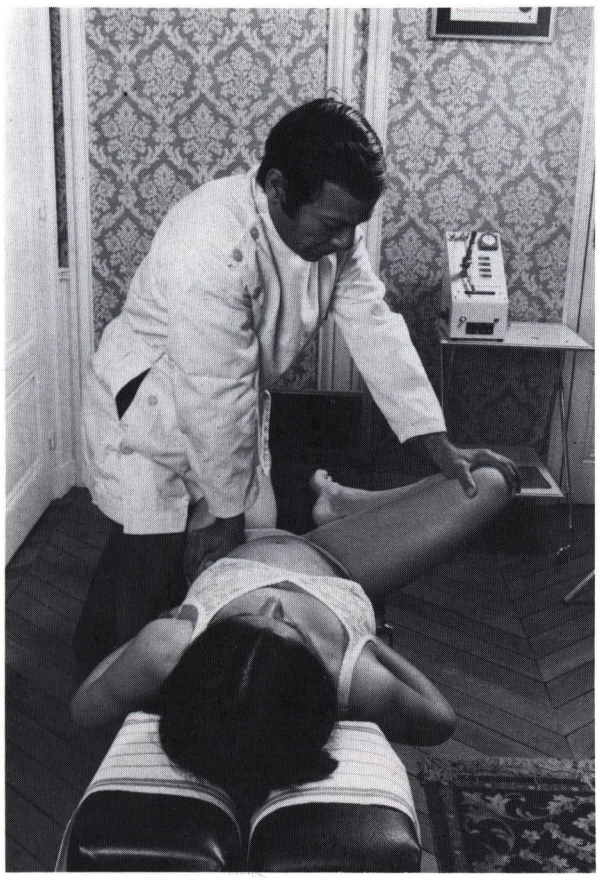

II

TECHNIQUE DE NORMALISATION D'UNE LESION COXO-FEMORALE EN ROTATION INTERNE A DROITE

Un déficit en rotation externe signe une lésion coxo-fémorale en rotation interne.

- Le patient est couché en décubitus dorsal.

- L'ostéopathe se tient du côté droit de la table. Sa main droite empaume l'épine iliaque antéro-supérieure gauche du sujet afin de stabiliser le bassin. Sa main gauche fléchit le genou et la hanche du patient, à droite.

- Sa main gauche imprime ensuite à la cuisse droite du sujet, un mouvement d'abduction maximum et le praticien demande au patient de réaliser un mouvement d'adduction de sa cuisse droite, contre sa résistance.

- Cette manœuvre est à répéter plusieurs fois.

- Lorsque la cuisse droite du sujet se trouve en abduction maximum, les deux mains de l'ostéopathe peuvent exercer simultanément une brève et rapide poussée vers le bas.

- Le praticien reteste ensuite la mobilité de l'articulation coxo-fémorale et répète cette manœuvre si besoin.

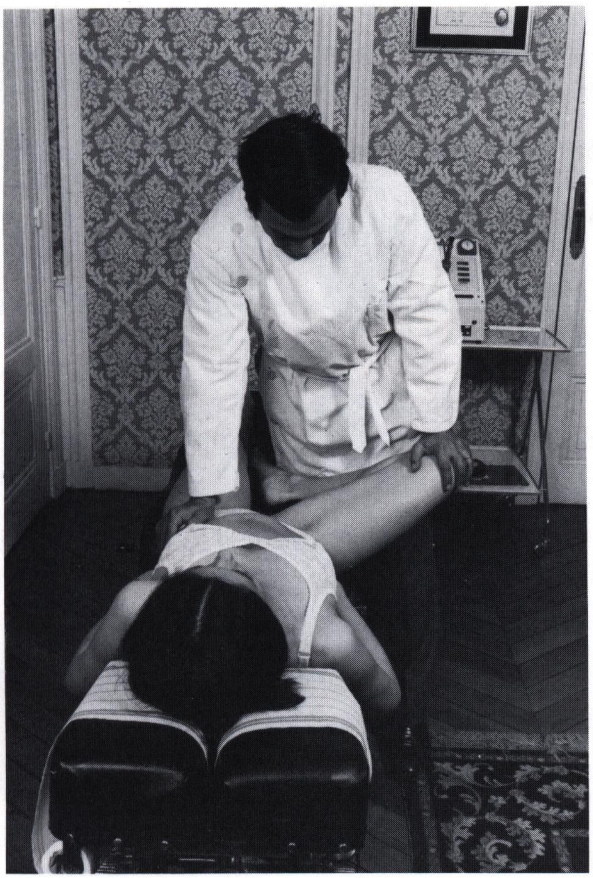

Technique de normalisation d'une lésion coxo-fémorale
en rotation interne à droite.

III

TECHNIQUE DE NORMALISATION D'UNE LESION COXO-FEMORALE EN ROTATION INTERNE A DROITE

Comme le précise W.-F. STRACHAN D.O., le principe de cette technique est d'ouvrir l'articulation au point de moindre résistance qui se situe, en général, entre la rotation externe et interne.

Un déficit en rotation externe signe une lésion coxo-fémorale en rotation interne et le point de moindre résistance se situera plutôt en rotation interne.

- Le patient est assis sur la table. Sa cuisse droite est croisée sur la gauche.

- L'ostéopathe se tient à gauche du sujet. Le bord cubital de sa main droite se loge dans l'aisne droite du patient. La paume de sa main gauche saisit la face externe du genou droit du sujet.

- Pendant que sa main droite fait un contre-appui coxo-fémoral, sa main gauche attire vers lui le genou droit du patient afin de rechercher le point de moindre résistance.

- Le praticien incite le sujet à faire une flexion du buste, à la fois en avant et vers la droite, en expiration.

- Cette technique est à répéter plusieurs fois, le cas échéant.

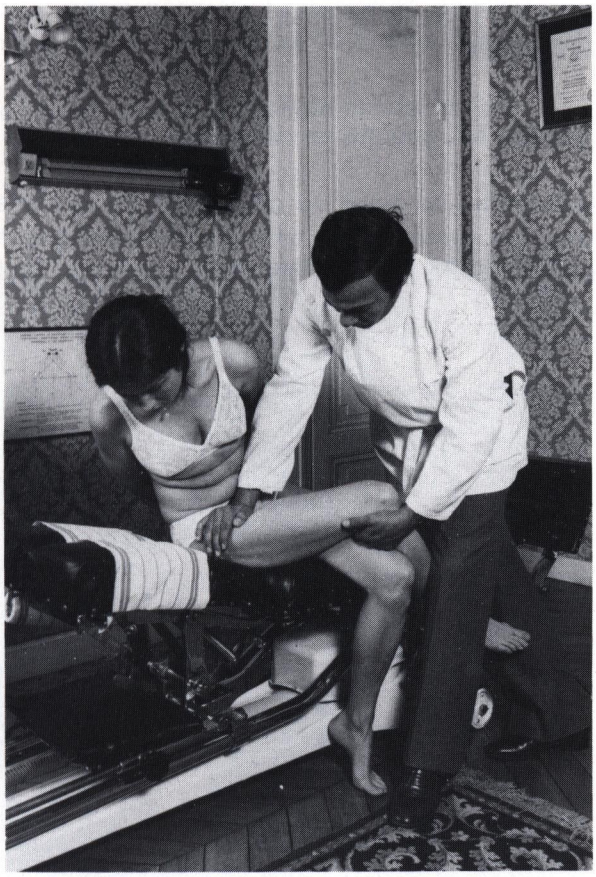

Technique de normalisation d'une lésion coxo-fémorale
en rotation interne à droite.

IV

TECHNIQUE GLOBALE DE NORMALISATION D'UNE LESION COXO-FEMORALE EN ROTATION EXTERNE A DROITE

Un déficit en rotation interne signe une lésion coxo-fémorale en rotation externe.

- Le patient est couché en décubitus dorsal.

- L'ostéopathe se tient du côté droit de la table. Sa main droite empaume l'épine iliaque antéro-supérieure gauche du sujet pendant que sa main gauche fléchit le genou et la hanche du patient, à droite.

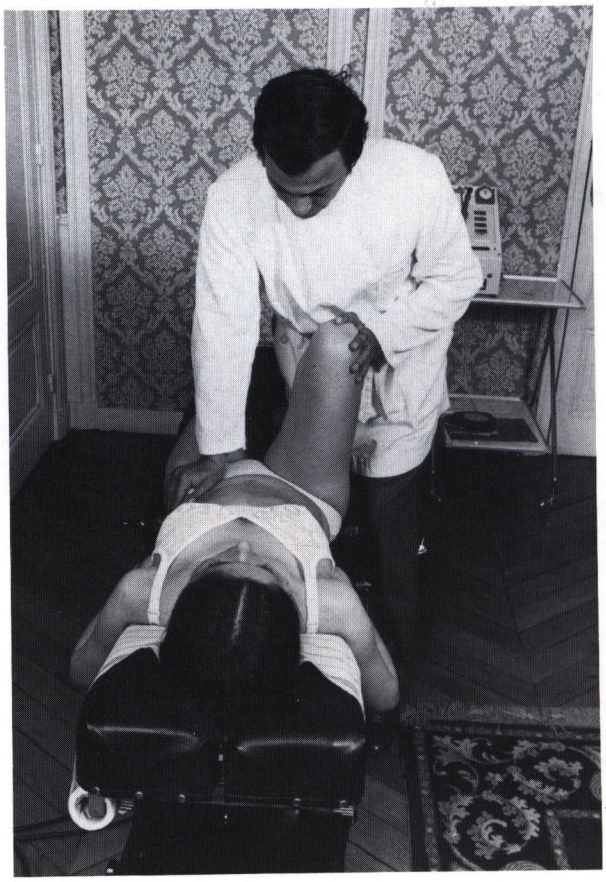

• La main gauche du praticien imprime à la cuisse droite du sujet, un mouvement d'abduction maximum et demande au patient de réaliser un mouvement d'adduction contre sa résistance.

• Cette phase est à répéter plusieurs fois.

• Dans la même position, l'ostéopathe demande au sujet de pousser son genou droit vers le pied de la table, contre sa résistance.

• Cette phase peut être répétée plusieurs fois.

• La main gauche du praticien imprime à la cuisse droite du patient, un mouvement d'adduction maximum et demande au sujet de réaliser un mouvement d'abduction contre sa résistance.

• Cette phase est à répéter plusieurs fois.

• L'ostéopathe allonge ensuite la jambe droite du patient et reteste la mobilité de l'articulation coxo-fémorale.

• Cette manœuvre est à répéter plusieurs fois, le cas échéant.

V

TECHNIQUE DE NORMALISATION D'UNE LESION COXO-FEMORALE EN ROTATION EXTERNE A DROITE

Un déficit en rotation interne signe une lésion coxo-fémorale en rotation externe. Comme le précise W.F. STRACHAN D.O., le point de moindre résistance se situera plutôt en rotation externe.

- Le patient est assis sur la table. Son mollet droit est croisé sur la cuisse gauche.

- L'ostéopathe se tient à droite du sujet. La paume de sa main droite exerce une pression sur la face interne du genou droit du patient afin d'entraîner l'articulation coxo-fémorale en rotation externe.

- Sa main gauche prend contact avec l'épaule droite du sujet afin d'inciter ce dernier à s'incliner en arrière et vers la gauche pendant l'inspiration.

- Cette technique est à répéter plusieurs fois le cas échéant

Technique de normalisation d'une lésion coxo-fémorale
en rotation externe à droite.

VI

TECHNIQUE DE NORMALISATION D'UNE LESION COXO-FEMORALE EN ROTATION EXTERNE A DROITE

Un déficit en rotation interne signe une lésion coxo-fémorale en rotation externe.

- Le patient est couché en décubitus dorsal.

- L'ostéopathe se tient du côté droit de la table. Sa main droite fléchit le genou et la hanche du sujet, à droite. Son avant-bras gauche repose sur l'abdomen et sa main gauche empaume l'épine iliaque antéro-supérieure gauche du patient afin de stabiliser le bassin.

- La main droite du praticien imprime ensuite à la cuisse droite du sujet, un mouvement d'adduction maximum. L'ostéopathe demande alors au patient de réaliser un mouvement d'abduction de sa cuisse droite, contre sa résistance.

- Cette manœuvre est à répéter plusieurs fois.

- Lorsque la cuisse droite du sujet se trouve en adduction maximum, les deux mains de l'ostéopathe peuvent exercer simultanément une brève et rapide poussée vers le bas.

- Le praticien reteste ensuite la mobilité de l'articulation coxo-fémorale et répète cette manœuvre si besoin.

Technique de normalisation d'une lésion coxo-fémorale
en rotation externe à droite.

GENERALITES SUR LES LESIONS DU GENOU

d'après W.-F. STRACHAN D.O.F.A.A.O.

Le mouvement du genou le plus évident est la flexion-extension autour d'un axe transverse mobile. L'autre mouvement actif du genou est la rotation. Les mouvements passifs sont de petite amplitude et jouent un rôle important dans les lésions ostéopathiques du genou :

— Abduction ;

— Adduction ;

— Glissement interne ;

— Glissement externe.

Plusieurs associations sont possibles :

• Si un traumatisme s'exerce sur la face externe du genou, au-dessus de l'interligne articulaire, nous pouvons assister à une lésion en abduction avec glissement interne du fémur sur le tibia.

• Si un traumatisme s'exerce sur la face externe du genou, au-dessous de l'interligne articulaire, nous pouvons assister à une lésion en abduction avec glissement interne du tibia sur le fémur.

De la même manière qu'une rotation interne du fémur correspond à une rotation externe du tibia et inversement, un glissement interne du tibia par rapport au fémur correspond à un glissement externe du fémur par rapport au tibia.

Selon que la lésion primaire vient du haut (suite mécanique descendante) ou du bas (suite mécanique montante), la rotation se fera au niveau du fémur sur le tibia ou au niveau du tibia par rapport au fémur.

Une des associations lésionnelles la plus fréquente est la lésion en abduction-rotation externe avec ou sans translation latérale du fémur sur le tibia.

Le glissement interne ou externe du fémur est un mouvement complémentaire de l'abduction et de l'adduction.

VII

TECHNIQUE DE NORMALISATION D'UNE LESION EN ADDUCTION DU GENOU DROIT

Comme le précise W.-F. STRACHAN D.O., selon que le traumatisme de la face interne du genou s'exerce au-dessus ou au-dessous de l'interligne articulaire, à la lésion en adduction du genou se superposera une translation latérale du fémur ou du tibia.

• Le patient est couché en décubitus dorsal. Ses creux poplités reposent sur un coussin de faible épaisseur pour produire un relâchement relatif des articulations.

• L'ostéopathe se place du côté droit de la table. La paume de sa main gauche épouse la face externe du genou droit du sujet, à cheval sur l'interligne articulaire. Sa main droite empaume la cheville droite du patient.

• Les deux mains du praticien exercent un couple afin de réduire le « slack » et la main gauche de l'ostéopathe imprime à l'articulation une poussée rapide et brève de dehors en dedans.

• Le praticien reteste ensuite les mouvements d'addo-abduction du genou droit afin de comparer le jeu articulaire.

VIII

TECHNIQUE DE NORMALISATION D'UNE LESION EN ABDUCTION DU GENOU DROIT

Comme le précise W.-F. STRACHAN D.O., selon que le traumatisme de la face externe du genou s'exerce au-dessus ou au-dessous de l'interligne articulaire, à la lésion en abduction du genou se superposera une translation latérale interne du fémur sur le tibia ou du tibia sur le fémur.

Comme l'indique encore W.F. STRACHAN D.O., lorsque l'ostéopathe suspecte une lésion en abduction du genou, l'articulation péronéo-tibiale supérieure doit être systématiquement investiguée. Effectivement, lorsque celle-ci existe, elle est à même d'entraîner une tension du ligament latéral externe, limitant le mouvement d'adduction et pouvant ainsi simuler une lésion en abduction.

- Le patient est couché en décubitus dorsal. Le creux poplité de son genou droit repose sur un coussin de faible épaisseur afin de permettre un relâchement relatif de l'articulation.

- L'ostéopathe se place du côté gauche de la table. La paume de sa main droite épouse la face interne du genou droit du sujet. Sa main gauche empaume la cheville droite du patient.

- Les deux mains du praticien exercent un couple ayant pour effet de réduire le « slack ». La main droite de l'ostéopathe imprime à l'articulation, une poussée rapide et brève de dedans en dehors.

- Le praticien reteste ensuite les mouvements d'addo-abduction du genou droit afin de comparer le jeu articulaire.

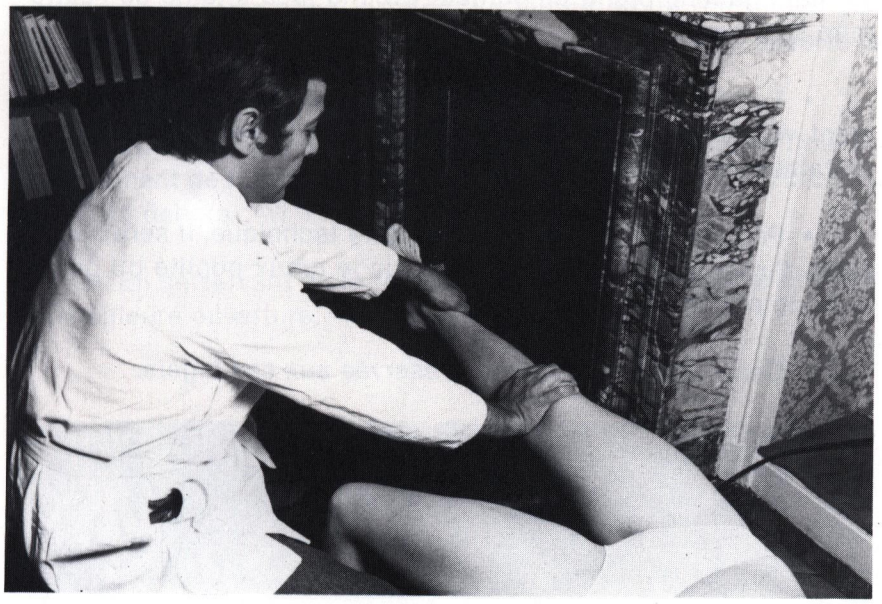

Technique de normalisation d'une lésion en abduction du genou droit

IX

TECHNIQUE DE NORMALISATION D'UNE LESION EN ROTATION INTERNE DU TIBIA PAR RAPPORT AU FEMUR, A DROITE

• Le patient est couché en décubitus dorsal. Sa jambe droite est en rotation interne.

• L'ostéopathe se place du côté droit de la table. Sa main droite empaume la face interne de l'extrémité inférieure du tibia et sa main gauche prend un contact avec la face interne de l'extrémité supérieure du tibia.

• Pendant que le sujet imprime à sa jambe droite un mouvement volontaire de rotation interne, les deux mains du praticien entraînent le tibia en rotation externe.

• Pour faciliter l'exécution de cette technique, il sera nécessaire d'installer un petit coussin sous le creux poplité du genou droit du patient.

• Cette technique doit être réservée aux cas légers.

X

TECHNIQUE DE NORMALISATION D'UNE LESION EN ROTATION INTERNE DU TIBIA PAR RAPPORT AU FEMUR, A DROITE.

• Le patient est couché en procubitus. Son genou droit est fléchi à 90°.

• L'ostéopathe se place du côté de la lésion, à droite. Son avant-bras gauche supporte le coup de pied droit du sujet et sa main gauche empaume le talon. La jambe droite du patient fait corps avec le praticien. La main droite de l'ostéopathe enserre la face postérieure de l'extrémité supérieure du tibia.

• En se servant de son corps, le praticien imprime au tibia un mouvement de rotation externe qui porte la pointe du pied droit du sujet en dehors

• En se servant de la flexion-extension, l'ostéopathe cherche la meilleure ouverture.

Technique de normalisation d'une lésion en rotation interne du tibia par rapport au fémur, à droite

XI

TECHNIQUE DE NORMALISATION D'UNE LESION EN ROTATION EXTERNE DU TIBIA PAR RAPPORT AU FEMUR, A DROITE

• Le patient est couché en décubitus dorsal. Sa jambe droite est en rotation externe.

• L'ostéopathe se place du côté opposé à la lésion. Sa main droite empaume l'extrémité supérieure du tibia et sa main gauche saisit l'extrémité inférieure de ce même os, au niveau de la cheville.

• Pendant que le sujet imprime à sa jambe droite un mouvement volontaire de rotation externe, les deux mains du praticien entraînent le tibia en rotation interne.

• Pour faciliter l'exécution de cette technique, il sera nécessaire d'installer un petit coussin sous le creux poplité du genou droit du patient.

• Cette technique doit être réservée aux cas légers.

Technique de normalisation d'une lésion en rotation externe du tibia par rapport au fémur, à droite

XII

TECHNIQUE DE NORMALISATION D'UNE LESION EN ROTATION EXTERNE DU TIBIA PAR RAPPORT AU FEMUR, A DROITE

• Le patient est couché en procubitus. Son genou droit est fléchi à 90°.

• L'ostéopathe se place du côté de la lésion, à droite. Son avant-bras gauche supporte le coup de pied du sujet. La pince « pouce-index » de sa main droite enserre la face postérieure de l'extrémité supérieure du tibia.

• Le praticien imprime au tibia un mouvement de rotation externe en utilisant la flexion-extension du genou. Ce mouvement porte la pointe du pied droit du patient en dedans.

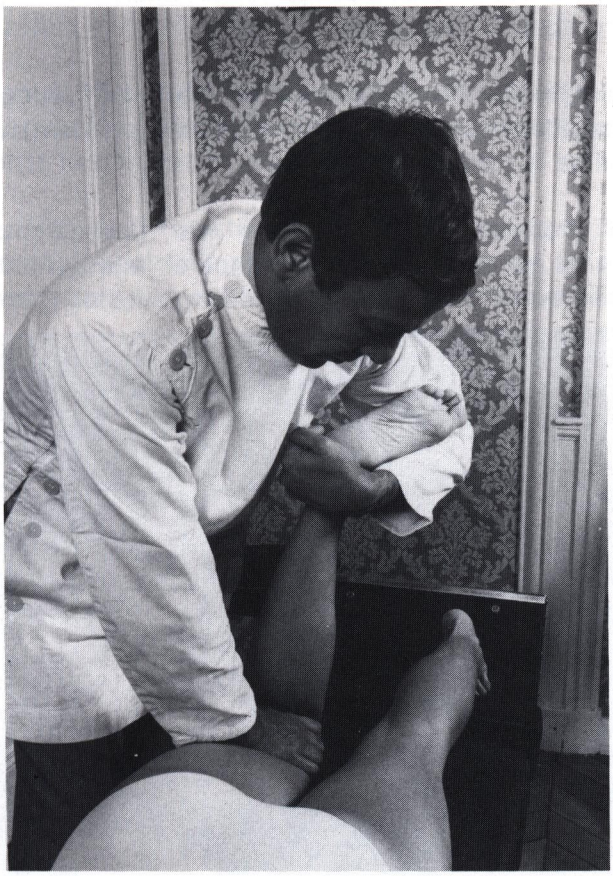

XIII

TECHNIQUE DE NORMALISATION D'UNE LESION EN GLISSEMENT EXTERNE DU TIBIA AVEC ADDUCTION, A DROITE

• Le patient est couché en décubitus dorsal. Le creux poplité de son genou droit repose sur un coussin de faible épaisseur afin de permettre un relâchement relatif de l'articulation.

• L'ostéopathe se place du côté de la lésion, à droite. La paume de sa main gauche épouse la face externe de l'extrémité supérieure du tibia, au-dessous de l'interligne articulaire. Sa main droite empaume la cheville droite du patient.

• Les deux mains du praticien exercent un couple afin de réduire le « slack » et de corriger simultanément le glissement externe du tibia et l'adduction.

• La main gauche de l'ostéopathe imprime à l'articulation une poussée rapide et brève de dehors en dedans, pendant que sa main droite réalise la translation inverse.

• Le praticien reteste ensuite les mouvements d'addo-abduction du genou droit afin de comparer le jeu articulaire, tout en sachant que l'amplitude d'abduction reste en général supérieure à celle d'adduction.

XIV

TECHNIQUE DE NORMALISATION D'UNE LESION EN GLISSEMENT INTERNE DU TIBIA AVEC ADDUCTION, A DROITE

• Le patient est couché en décubitus dorsal. Le creux poplité de son genou droit repose sur un coussin de faible épaisseur afin de permettre un relâchement relatif de l'articulation.

• L'ostéopathe se place du côté de la lésion, à droite. La paume de sa main gauche épouse la face externe de l'extrémité inférieure du fémur, au-dessus de l'interligne articulaire. Sa main droite empaume la cheville droite du patient.

• Les deux mains du praticien exercent un couple afin de réduire le « slack » et de corriger simultanément le glissement interne du tibia et l'adduction.

• La main gauche de l'ostéopathe imprime à l'articulation une poussée rapide et brève de dehors en dedans pendant que sa main droite réalise la translation inverse.

• Le praticien reteste ensuite les mouvements d'addo-abduction du genou droit afin de comparer le jeu articulaire qui demeure cependant plus ample dans l'abduction que dans l'adduction.

XV

TECHNIQUE DE NORMALISATION D'UNE LESION EN GLISSEMENT EXTERNE DU TIBIA AVEC ABDUCTION, A DROITE

• Le patient est couché en décubitus dorsal. Le creux poplité de son genou droit repose sur un coussin de faible épaisseur afin de permettre un relâchement relatif de l'articulation.

• L'ostéopathe se place du côté opposé à la lésion, à gauche. La paume de sa main droite épouse la face interne de l'extrémité inférieure du fémur, au-dessus de l'interligne articulaire. Sa main gauche empaume la cheville droite du sujet.

• Les deux mains du praticien exercent un couple ayant pour effet de réduire le « slack » et de corriger simultanément le glissement externe du tibia et l'abduction.

• La main droite de l'ostéopathe imprime à l'articulation une poussée rapide et brève de dedans en dehors, pendant que sa main gauche réalise la translation inverse.

• Le praticien reteste ensuite les mouvements d'addo-abduction du genou droit afin de comparer le jeu articulaire qui demeure cependant plus ample dans l'abduction que dans l'adduction pour des raisons strictement physiologiques.

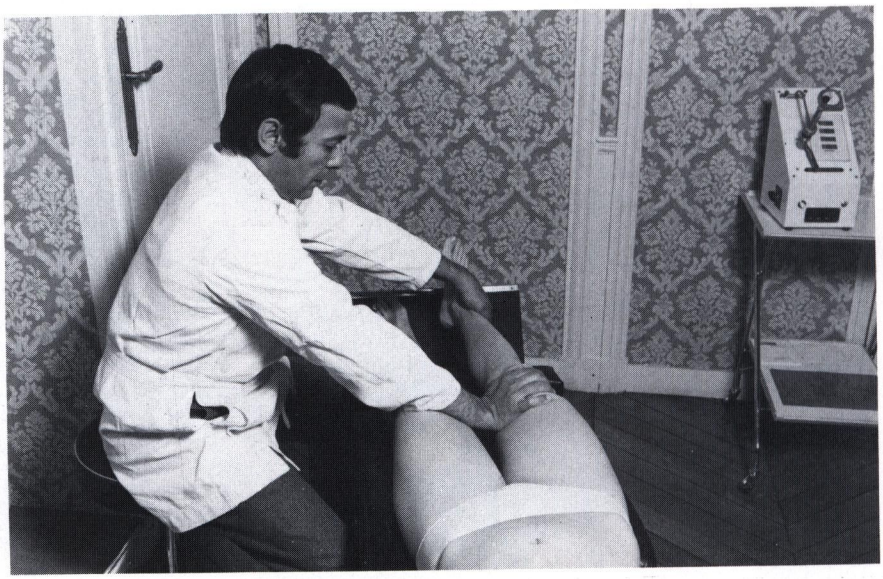

XVI

TECHNIQUE DE NORMALISATION D'UNE LESION EN GLISSEMENT INTERNE DU TIBIA AVEC ABDUCTION, A DROITE

• Le patient est couché en décubitus dorsal. Le creux poplité de son genou droit repose sur un coussin de faible épaisseur afin de permettre un relâchement relatif de l'articulation.

• L'ostéopathe se place du côté opposé à la lésion, à gauche. La paume de sa main droite épouse la face interne de l'extrémité supérieure du tibia, au-dessous de l'interligne articulaire. Sa main gauche empaume la cheville droite du sujet.

• Les deux mains du praticien exercent un couple ayant pour effet de réduire le « slack » et de corriger simultanément le glissement interne du tibia et l'abduction.

• La main droite de l'ostéopathe imprime à l'articulation une poussée rapide et brève de dedans en dehors pendant que sa main gauche réalise la translation inverse.

• Le praticien reteste ensuite les mouvements d'addo-abduction du genou droit afin de comparer le jeu articulaire qui demeure cependant plus ample dans l'abduction que dans l'adduction pour des raisons strictement physiologiques.

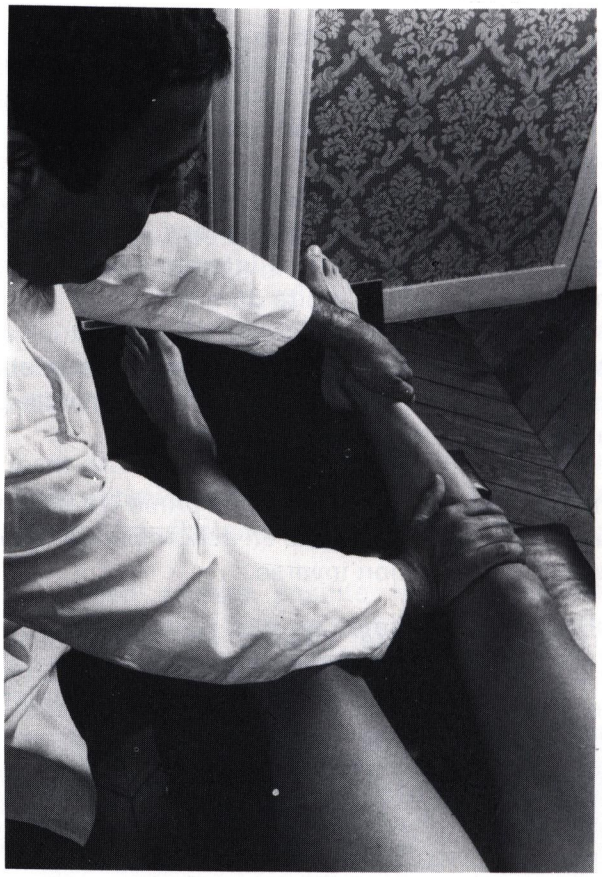

Technique de normalisation d'une lésion en glissement interne
du tibia avec abduction à droite

XVII

TECHNIQUE DE NORMALISATION D'UN DEPLACEMENT POSTERIEUR DU TIBIA PAR RAPPORT AU FEMUR, A DROITE

• La table est élevée en position haute, proportionnellement à la taille du patient. Ce dernier se place en bout de table. Son buste et son bassin se trouvent en procubitus mais ses jambes restent pendantes en dehors de la table.

• L'ostéopathe se place du côté droit. Sa main gauche saisit la cheville droite du sujet et fléchit son genou à 90°. Sa main droite repose sur la région sacro-iliaque, contribuant à maintenir le bassin du patient sur la table.

• Le genou droit du praticien se loge dans le creux poplité de la jambe droite du sujet. Le poids du corps de l'ostéopathe, par l'intermédiaire de son genou droit, exerce une poussée brève et rapide sur la face postérieure de l'extrémité supérieure du tibia, l'entraînant en avant par rapport au fémur.

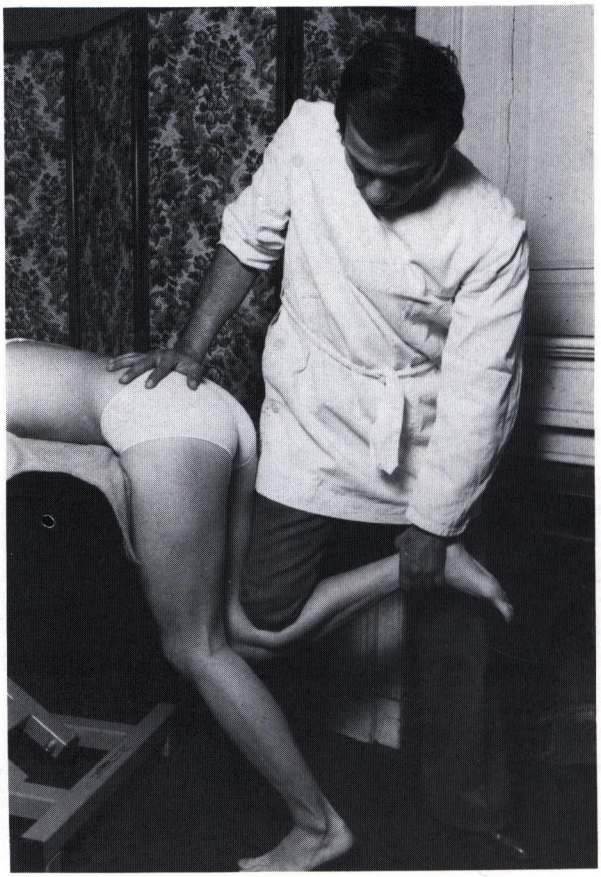

Technique de normalisation d'un déplacement postérieur
du tibia par rapport au fémur, à droite

XVIII

TECHNIQUE DE NORMALISATION D'UN DEPLACEMENT POSTERIEUR DU TIBIA PAR RAPPORT AU FEMUR, A DROITE

• Le patient est allongé en décubitus dorsal et ses jambes sont inégalement fléchies, afin de permettre à l'ostéopathe de s'asseoir face au sujet, sur le bord droit de la table. Les pieds du patient reposent sur la table.

• L'avant-bras droit du praticien passe sous le creux poplité du genou droit du sujet, de telle sorte que sa main droite repose sur son genou droit.

• La main gauche de l'ostéopathe saisit, derrière lui, la cheville gauche du patient.

• Le praticien incline son buste en arrière, entraînant l'extrémité supérieure du tibia en avant par rapport au fémur, retenu par le poids du sujet.

• Cette technique peut s'avérer utile lorsque l'ostéopathe est confronté à un genou dont le blocage est aigu ou dans certains cas de gonarthrose accompagnés d'une limitation de la flexion.



Technique de normalisation d'un déplacement postérieur du tibia par rapport au fémur, à droite.

XIX

TECHNIQUE DE NORMALISATION D'UN DEPLACEMENT POSTERIEUR DU TIBIA PAR RAPPORT AU FEMUR, A DROITE

• Cette lésion est souvent traumatique : chute sur les genoux...

• Le patient est allongé en décubitus dorsal et ses jambes sont fléchies. Ses pieds reposent sur la table.

• L'ostéopathe se place du côté en lésion, à droite. Son avant-bras gauche épouse le creux poplité du genou droit du sujet, de telle sorte que sa main gauche empaume le genou gauche du patient. Sa main droite saisit la face antérieure de la cheville droite du sujet et majore la flexion, ce qui a pour effet de déplacer l'extrémité supérieure du tibia en avant par rapport au fémur.

• Dans certains cas, une modalité légèrement différente peut être utilisée : la main droite du praticien est remplacée par la cuisse droite de ce dernier qui enfourche la face antérieure de la cheville et majore la flexion. Dans cette modalité, la main droite de l'ostéopathe se superpose à sa main gauche sur le genou gauche du patient.

• Cette technique peut s'avérer utile lorsque le praticien est confronté à un genou dont le blocage est aigu ou dans certains cas de gonarthrose accompagnés d'une limitation de la flexion.

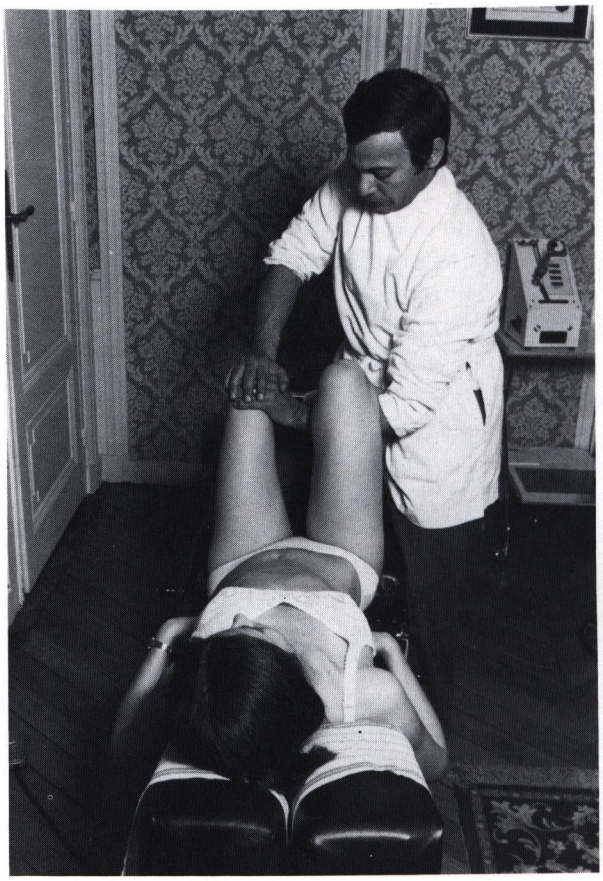

Technique de normalisation d'un déplacement postérieur du tibia par rapport au fémur, à droite.

XX

TECHNIQUE DE NORMALISATION D'UN DEPLACEMENT POSTERIEUR DU TIBIA PAR RAPPORT AU FEMUR, A DROITE

• Le patient est allongé en décubitus dorsal et ses jambes sont fléchies. Ses pieds reposent sur la table.

• L'ostéopathe est assis du côté en lésion, à droite. Son avant-bras droit épouse le creux poplité du genou droit du sujet et les doigts de sa main droite s'entrelacent avec ceux de sa main gauche. Sa cuisse gauche maintient le pied droit du patient.

• Le praticien incline son buste latéralement afin de réduire le « slack » et, par une traction brève et rapide, entraîne l'extrémité supérieure du tibia en avant.

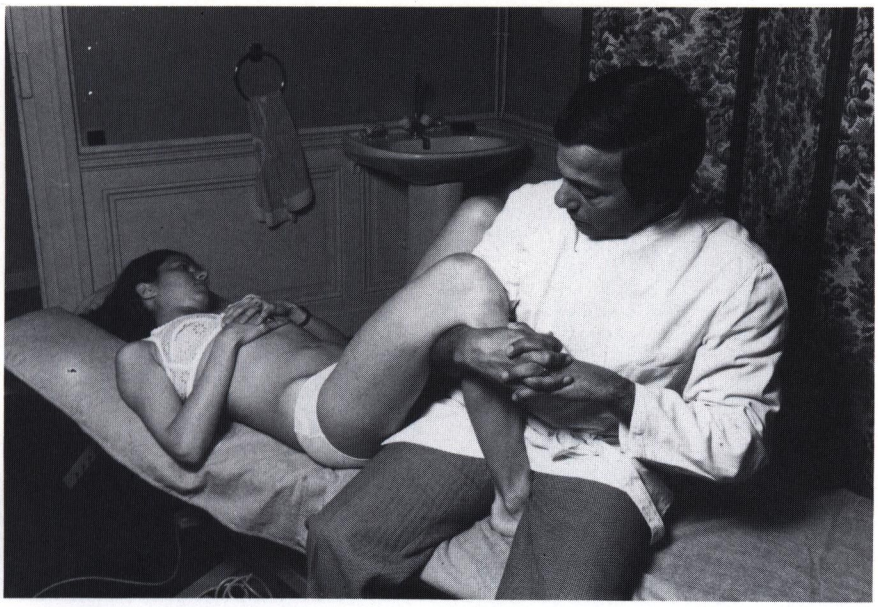

XXI

TECHNIQUE DE NORMALISATION D'UN DEPLACEMENT POSTERIEUR DU TIBIA PAR RAPPORT AU FEMUR, A GAUCHE

• Le patient est allongé en décubitus dorsal. Un coussin est placé en aval de l'articulation du genou.

• L'ostéopathe se tient du côté en lésion, à gauche. Sa main droite empaume l'extrémité inférieure du fémur et sa main gauche vient se superposer à cette dernière. Le bras droit du praticien est en extension et son poids de corps fait subir à l'extrémité inférieure du fémur un mouvement de haut en bas.

• Une fois le « slack » réduit, la main droite de l'ostéopathe imprime à l'extrémité inférieure du fémur, une poussée rapide et brève, dirigée de haut en bas, permettant à l'extrémité supérieure du tibia, par l'intermédiaire du coussin, de s'antérioriser.

XXII

TECHNIQUE DE NORMALISATION D'UN DEPLACEMENT ANTERIEUR DU TIBIA PAR RAPPORT AU FEMUR, A GAUCHE

• Cette lésion n'est pas fréquente. Le patient est allongé en décubitus dorsal. Un coussin est placé en amont de l'articulation du genou.

• L'ostéopathe se tient du côté en lésion, à gauche. Pendant que sa main droite empaume l'extrémité supérieure du tibia, sa main gauche élève le talon homologue du sujet. Le bras droit du praticien est en extension et son poids de corps fait subir à l'extrémité supérieure du tibia, un mouvement de haut en bas pendant que sa main gauche élève le talon du patient de bas en haut.

• Une fois le « slack » réduit, la main droite de l'ostéopathe imprime à l'extrémité supérieure du tibia, une poussée rapide et brève, dirigée de haut en bas.

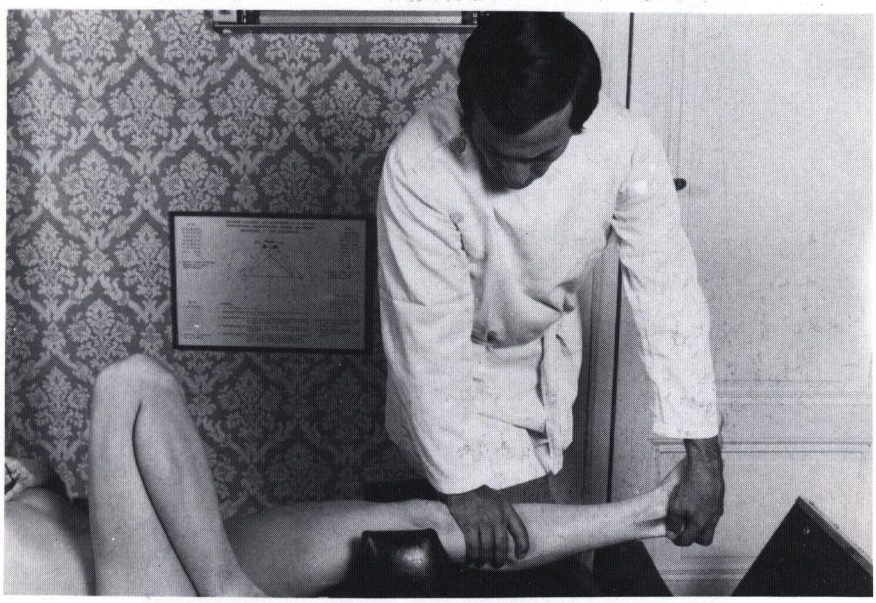

XXIII

TECHNIQUE DE NORMALISATION D'UNE LESION DU MENISQUE EXTERNE, A DROITE

• La patiente est allongée en décubitus dorsal. Le praticien se place du côté en lésion, à droite. Il immobilise le membre inférieur droit du sujet entre ses jambes.

• Ses deux pouces se placent au niveau de la corne antérieure du ménisque externe.

• Le mouvement lésionnel producteur ayant associé une adduction et une rotation interne, les deux pouces de l'ostéopathe impriment au genou droit du patient un mouvement de rotation externe et d'abduction en majorant la pression de l'interligne articulaire. Une hyperextension du genou termine la normalisation.

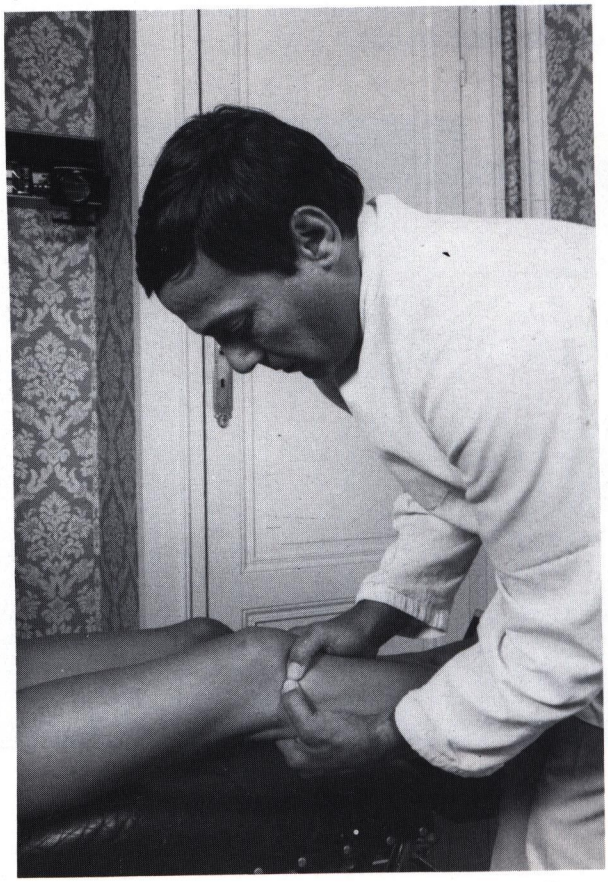

XXIV

TECHNIQUE DE NORMALISATION D'UNE LESION DU MENISQUE INTERNE, A GAUCHE

- Le patient est couché en décubitus dorsal.

- L'ostéopathe se place du côté en lésion, à gauche.

- Le praticien fléchit le genou gauche du sujet qui vient se loger sous son aisselle droite. Sa main gauche empaume le talon gauche du patient et imprime à la jambe, par l'intermédiaire du pied, un mouvement de rotation externe destiné à ouvrir l'interligne articulaire et à permettre au pouce de sa main droite, de prendre contact avec le ménisque interne gauche.

• Après avoir majoré la flexion du genou, la rotation externe de la jambe et la pression de son pouce dans l'interligne articulaire, l'ostéopathe imprime au genou du sujet, un mouvement rapide d'adduction et d'extension.

• Une fois la correction effectuée, la jambe gauche du patient est maintenue quelques instants en extension par le buste du praticien afin d'éviter un ressaut parfois possible.

Technique de normalisation d'une lésion du ménisque interne, à gauche.

XXV

HYPERMOBILITE

Rappelons que l'hypermobilité ne doit pas être considérée comme une lésion ostéopathique mais comme un phénomène lésionnel et que ce phénomène lésionnel, selon la région considérée,pelvienne ou périphérique, répond, lorsqu'elle est unilatérale, soit à un phénomène de compensation, soit à un relâchement ligamentaire.

Comme le précise W.-F. STRACHAN D.O., lorsque l'ostéopathe est confronté à un genou hypermobile en abduction, il peut envisager une bandelette de cuir en forme de coin, de 3 à 6 millimètres d'épaisseur, à installer sous le bord interne du talon et de la semelle de la chaussure, du côté en lésion.

Comme l'indique W.-F. STRACHAN D.O., lorsque le praticien est en présence d'un genou dont le gonflement et la douleur interdisent le diagnostic ostéopathique, l'application d'une contention souple en caoutchouc pur, de 5 centimètres d'épaisseur, peut s'avérer utile. Dans ce cas, la contention doit commencer bien au-dessous du genou et les bandes doivent se chevaucher d'au moins 2,5 cm. Cette contention doit entourer le genou jusqu'à la limite supérieure de l'œdème. Etant très serrée, celle-ci ne doit pas être maintenue plus de 5 minutes. Ce délai sera suffisant pour permettre ensuite, à l'ostéopathe, de pratiquer ses tests de mobilité. Cette technique, mise en évidence par S.-E. STANLEY de Chicago, semble diminuer les douleurs du patient en anesthésiant les tissus par la pression, en les relâchant et en réduisant l'œdème. Si cette contention n'a pas permis au praticien de faire un diagnostic correct et un traitement approprié, celle-ci peut être renouvelée dans ce but.

GENERALITES SUR LES LESIONS PERONEO-TIBIALES SUPERIEURES

d'après W.-F. STRACHAN D.O.F.A.A.O.

Une abduction de la cheville entraîne une remontée en arrière et en dedans de l'extrémité supérieure du péroné : lésion postérieure.

Une adduction de la cheville entraîne une descente en avant et en dehors de l'extrémité supérieure du péroné : lésion antérieure.

R.-R. PECKHAM souligne l'importance de la composante de rotation dans les lésions du péroné. Celle-ci serait due à la concavité de la facette tibiale.

Une rotation de l'extrémité supérieure du péroné entraîne celle de son extrémité inférieure, mais l'inverse n'est pas vrai.

Une rotation de l'extrémité supérieure du péroné implique celle de l'os entier, une perturbation de la tension des ligaments de l'extrémité inférieure ainsi qu'un changement dans l'axe de la facette s'articulant avec l'astragale.

R.-R. PECKHAM précise qu'une lésion péronéo-tibiale supérieure entraîne une perturbation des rapports articulaires de l'astragale.

Une lésion péronéo-tibiale supérieure, par l'intermédiaire du ligament latéral externe, est à même de produire une limitation du mouvement passif d'adduction du genou.

Une lésion péronéo-tibiale supérieure peut engendrer des crampes, des algies musculaires ou des troubles circulatoires. Cette symptômatologie peut se manisfester au niveau du genou ou au niveau du pied, par le biais de la lésion astragalienne et des tensions anormales se répercutant sur les vaisseaux qui perforent la membrane intérosseuse.

XXVI

TECHNIQUE DE NORMALISATION D'UNE LESION POSTERIEURE DE L'ARTICULATION PERONEO-TIBIALE SUPERIEURE, A DROITE

• Le patient est allongé en décubitus dorsal. Sa jambe droite est fléchie et son pied repose sur la table.

• L'ostéopathe se tient du côté en lésion, à droite. L'articulation métacarpo-phalangienne de l'index de sa main gauche s'installe derrière la tête du péroné du genou droit du sujet. Sa main droite empaume la face antérieure de la cheville droite du patient.

• Pendant que l'articulation métacarpo-phalangienne de l'index de sa main gauche réalise un contre-appui sous la tête du péroné, sa main droite majore la flexion, en imprimant au tibia et au péroné un mouvement de rotation externe.

• La main droite du praticien exerce une poussée brève et rapide en majorant la flexion et en conservant la rotation externe tibio-péronière.

XXVII

TECHNIQUE DE NORMALISATION D'UNE LESION POSTERIEURE DE L'ARTICULATION PERONEO-TIBIALE SUPERIEURE, A DROITE

• Le patient est couché en procubitus. Sa jambe droite est fléchie à 90°.

• L'ostéopathe se tient du côté en lésion, à droite. L'articulation métacarpo-phalangienne de l'index de sa main droite se situe derrière la tête du péroné du genou droit du sujet. Sa main gauche empaume la face antérieure de la cheville droite du patient.

• Pendant que l'articulation métacarpo-phalangienne de l'index de sa main droite réalise un contre-appui derrière la tête du péroné, sa main gauche majore la flexion de la jambe, en imprimant au tibia et au péroné un mouvement de rotation externe de telle sorte que la pointe du pied droit s'oriente en dehors.

• La main gauche du praticien exerce une poussée brève et rapide en majorant la flexion et en conservant la rotation externe tibio-péronière.

• L'articulation métacarpo-phalangienne de l'index peut être remplacée par l'éminence hypothénar bien que celle-ci nous semble moins adéquate.

• L'avantage de cette technique en procubitus réside dans l'absence de tension du biceps crural.

Technique de normalisation d'une lésion postérieure
de l'articulation péronéo-tibiale supérieure, à droite.

XXVIII

TECHNIQUE DE NORMALISATION D'UNE LESION POSTERIEURE DE L'ARTICULATION PERONEO-TIBIALE SUPERIEURE, A DROITE

- Le patient est couché en décubitus dorsal, jambes repliées.

- L'ostéopathe se tient du côté en lésion, à droite. Sa main droite empaume, par la face interne, l'extrémité supérieure du tibia. Le pouce et l'index de sa main gauche saisissent l'extrémité supérieure du péroné et impriment à cette dernière une série de tractions douces vers l'avant.

- Cette technique est réservée aussi bien au genou dont la flexion est impossible, qu'au sujet dont l'appréhension est démesurée, qu'au phénomène aigu ou au domaine arthritique.

XXIX

TECHNIQUE DE NORMALISATION D'UNE LESION ANTERIEURE DE L'ARTICULATION PERONEO-TIBIALE SUPERIEURE, A DROITE

• Le patient est couché en décubitus dorsal et sa jambe droite est allongée sur la table. Un coussin de 8 à 10 centimètres d'épaisseur est placé en aval de l'extrémité péronéo-tibiale supérieure.

• L'ostéopathe se place du côté en lésion, à droite. Sa main droite empaume la cheville droite du sujet et imprime à la jambe, un mouvement de rotation interne tel que l'axe de la facette articulaire péronière devient vertical. L'éminence thénar de sa main gauche épouse la tête du péroné et son bras gauche est tendu verticalement au-dessus de l'articulation.

• Pendant que la main droite du praticien maintient la rotation interne des deux os de la jambe, le poids de son corps, par l'intermédiaire de son éminence thénar gauche, exerce une poussée rapide et brève, dirigée de haut en bas, dans l'axe de la facette articulaire.

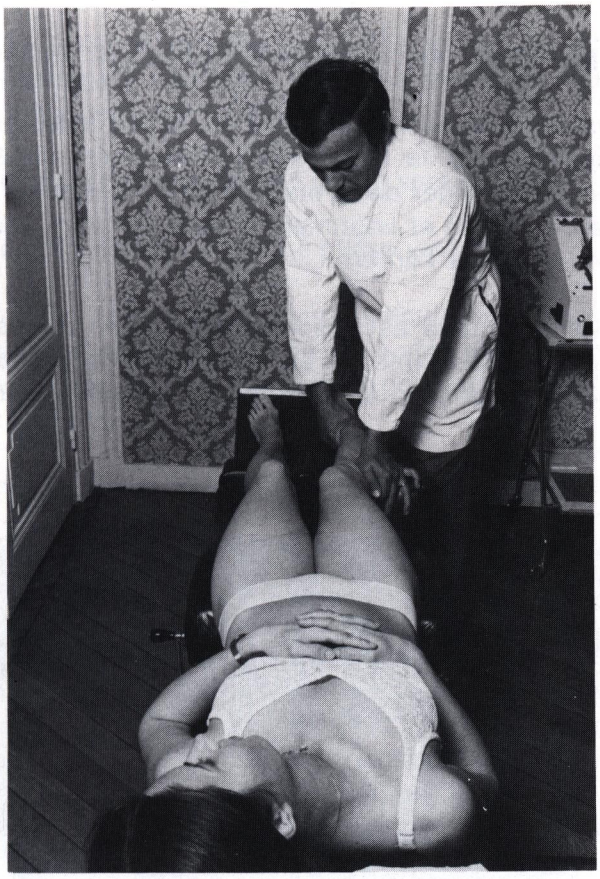

Technique de normalisation d'une lésion antérieure
de l'articulation péronéo-tibiale supérieure, à droite.

XXX

TECHNIQUE DE NORMALISATION D'UNE LESION ANTERIEURE DE L'ARTICULATION PERONEO-TIBIALE SUPERIEURE, A DROITE

- Le patient est couché en décubitus dorsal, jambes repliées.

- L'ostéopathe se tient du côté en lésion, à droite. Sa main droite empaume, par la face interne, l'extrémité supérieure du tibia. Le pouce et l'index de sa main gauche saisissent l'extrémité supérieure du péroné et impriment à cette dernière une série de tractions douces vers l'arrière.

- Cette technique est réservée aussi bien au genou dont l'extension est impossible, qu'au sujet dont l'appréhension est démesurée, qu'au phénomène aigu ou au domaine arthritique.

GENERALITES SUR LES LESIONS PERONEO-TIBIALES INFERIEURES

d'après W.-F. STRACHAN D.O.F.A.A.O.

Les mouvements sont petits et passifs.

Dans la flexion dorsale de la cheville, lorsque la partie la plus large de l'astragale s'enfonce entre les malléoles, les deux os tendent à s'écarter l'un de l'autre.

Lors de l'éversion, le péroné glisse vers le haut.

Lors de l'inversion, le péroné glisse vers le bas.

Soulignons l'interdépendance particulière, dans la position debout, de l'astragale et du péroné due au fait que la malléole péronière possède une plus grande surface de contact avec l'astragale que la malléole tibiale.

Comme l'indique W.-F. STRACHAN D.O.: « Lorsque le pied n'est pas en charge, la position de l'astragale est déterminée par celle du péroné. Il existe suffisamment de jeu entre le tibia et l'astragale pour que ce dernier suive le péroné dans les lésions en torsion du péroné. Lorsqu'une personne marche avec une telle lésion, l'astragale, dans les phases de la marche où la cheville affectée n'est pas en charge, se positionne par rapport au péroné. Pendant les phases de la marche où la cheville est en charge, elle se positionne par rapport au tibia. Chaque fois que l'astragale ajuste sa position par rapport au tibia, le ligament péronéo-astragalien antérieur ou postérieur est mis sous tension. Ceci constitue une entorse astragalo-péronière secondaire à une lésion tibio-péronière. A chaque pas, les ligaments de l'articulation tibio-péronière inférieure souffriront également du surcroît de tension... ».

XXXI

TECHNIQUE DE NORMALISATION D'UNE LESION ANTERIEURE DE L'ARTICULATION PERONEO-TIBIALE INFERIEURE, A DROITE

- Le patient est couché en décubitus dorsal.

- L'ostéopathe se tient en bout de table. Avec ses deux mains, il enserre la cheville. Ses pouces se superposent et s'appliquent sur le bord antérieur de la malléole préronière droite. Ses autres doigts, entrelacés, maintiennent le tibia. Un coussin est installé en amont de l'articulation péronéo-tibiale inférieure.

- Les pouces du praticien exercent une poussée sur la malléole péronière, dirigée vers le bas.

- Une autre modalité peut être utilisée : elle consiste, la cheville droite du sujet étant en dehors de la table, à imprimer à la malléole péronière, un mouvement bref et rapide en « coup de fouet ».

Technique de normalisation d'une lésion antérieure
de l'articulation péronéo-tibiale inférieure, à droite

XXXII

TECHNIQUE DE NORMALISATION D'UNE LESION POSTERIEURE DE L'ARTICULATION PERONEO-TIBIALE INFERIEURE, A DROITE

- Le patient est couché en procubitus.

- L'ostéopathe se tient en bout de table. Avec ses deux mains, il enserre la cheville. Ses pouces se superposent et s'appliquent sur le bord postérieur de la malléole péronière droite. Ses autres doigts, entrelacés, maintiennent le tibia. Un coussin peut être placé en amont de l'articulation péronéo-tibiale inférieure.

- Les pouces du praticien exercent une poussée, dirigée vers le bas, sur la malléole péronière droite.

- Une autre modalité peut être utilisée : elle consiste, la cheville droite du sujet se situant en dehors de la table, à imprimer à la malléole péronière, un mouvement bref et rapide de haut en bas, en « coup de fouet ».



Technique de normalisation d'une lésion postérieure
de l'articulation péronéo-tibiale inférieure, à droite.

XXXIII

TECHNIQUE DE NORMALISATION D'UNE LESION ANTERIEURE DU TIBIA PAR RAPPORT A L'ASTRAGALE, A GAUCHE

• Le patient est allongé en décubitus dorsal et un petit coussin peut être placé sous le calcanéum.

• L'ostéopathe se tient du côté en lésion, à gauche. Sa main gauche empaume le coup de pied du sujet et imprime à ce dernier un mouvement passif de flexion dorsale. Sa main droite enserre l'extrémité inférieure du tibia et impose à cette dernière une pression dirigée de haut en bas.

• La main gauche du praticien, au contact de l'astragale, emmène le pied en extension plantaire afin d'ouvrir l'articulation, pendant que sa main droite exerce une poussée brève et rapide, de haut en bas, sur l'extrémité inférieure du tibia, pour la ramener en arrière.

GENERALITES SUR LES LESIONS DE L'ARTICULATION DE LA CHEVILLE

d'après W.-F. STRACHAN D.O.F.A.A.O.

La flexion dorsale et l'extension plantaire s'exécutent autour d'un axe transversal.

Les mouvements d'inversion et d'éversion sont minimes et s'organisent dans les articulations :

— astragalo-calcanéenne,

— astragalo-calcanéo-scaphoïdienne,

— calcanéo-cuboïdienne.

Dans l'inversion, la jambe se déplace en dedans ;

Dans l'éversion, la jambe se déplace en dehors.

Dans les mouvements d'inversion et d'éversion, à l'inverse des mouvements de flexion-extension, l'astragale se déplace avec la jambe par rapport au reste du pied.

Dans la lésion antérieure du tibia par rapport à l'astragale, la flexion dorsale du pied est limitée. Cette lésion peut se produire lorsque le sujet, en charge, descend un escalier et que son talon heurte le rebord d'une marche. Un profil radiologique confirme souvent cette lésion.

Dans la lésion postérieure du tibia par rapport à l'astragale, l'extension plantaire est parfois limitée. Cette lésion est nettement plus rare que la précédente et, lorsqu'elle existe, son étiologie est essentiellement traumatique.

XXXIV

TECHNIQUE DE NORMALISATION D'UNE LESION ANTERIEURE DU TIBIA PAR RAPPORT A L'ASTRAGALE, A DROITE

• Le patient est allongé en procubitus. Sa jambe droite est fléchie à 90°.

• L'ostéopathe se tient du côté en lésion, à droite. Sa main droite empaume, par sa face antérieure, l'extrémité inférieure du tibia. Sa main gauche épouse le talon du sujet et son avant-bras gauche repose sur la surface plantaire.

• Les deux mains du praticien exercent un couple, sur un plan horizontal, afin de réduire le « slack ». Pendant que la main gauche de l'ostéopathe maintient le calcanéum et l'astragale, sa main droite réalise une traction rapide et brève, sur l'extrémité inférieure du tibia, pour la ramener en arrière.

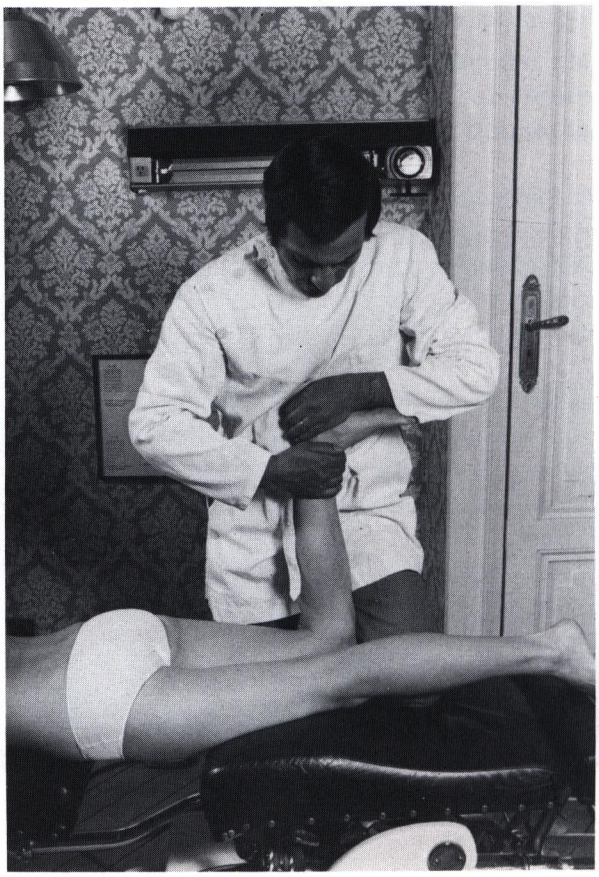

XXXV

TECHNIQUE DE NORMALISATION D'UNE LESION POSTÉRIEURE DU TIBIA PAR RAPPORT A L'ASTRAGALE, A DROITE

• Le patient est allongé en décubitus dorsal avec un contre-appui sous l'extrémité inférieure du tibia, à droite.

• L'ostéopathe se tient en bout de table. Sa main gauche empaume le talon, le plus près possible de l'articulation. Sa main droite saisit la face antérieure de la cheville au contact de l'astragale.

• Les deux mains du praticien réalisent une traction douce et progressive et exercent simultanément une poussée rapide et brève, dirigée de haut en bas, afin de faire revenir en avant l'extrémité inférieure du tibia.

XXXVI

DECOAPTATION GLOBALE DE L'ARTICULATION TIBIO-TARSIENNE, A DROITE

• Le patient est couché en décubitus dorsal.

• L'ostéopathe se tient en bout de table, à droite. Les doigts entrelacés de ses deux mains enserrent la face antérieure de la cheville, au contact de l'astragale, et ses deux pouces sont croisés sous la face plantaire du pied droit du sujet.

• Les deux mains du praticien impriment au pied droit du patient, un mouvement de flexion dorsale et d'éversion accompagné d'une traction douce et progressive, destinée à réduire le « slack ».

• A l'aide de son genou droit, l'ostéopathe prend un contre-appui au pied de la table et ses deux mains réalisent une traction rapide et brève produisant une décoaptation globale de l'articulation tibio-tarsienne droite.

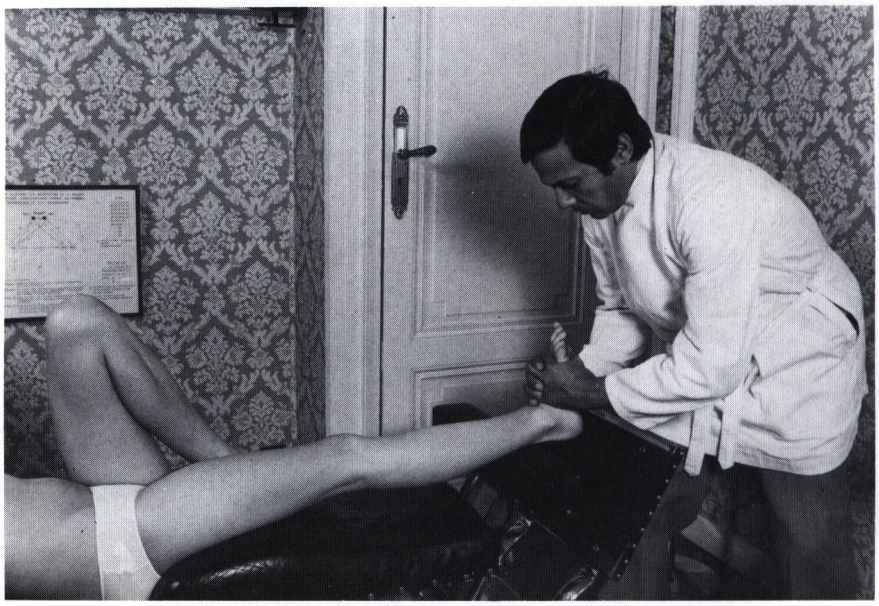

GENERALITES SUR LES LESIONS DE L'ARTICULATION ASTRAGALO-CALCANEENNE

d'après W.-F. STRACHAN D.O., F.A.A.O.

L'astragale représente la clé de voûte de l'arche interne.

L'articulation astragalo-calcanéenne est encore appelée : articulation sous-astragalienne. Elle intervient dans les mouvements d'éversion et d'inversion du pied.

Dans l'éversion, la partie antérieure de l'astragale se meut en dedans et sa partie postérieure, en dehors.

Lorsque l'on parle des lésions de l'articulation astragalo-calcanéenne, il ne faut pas oublier que l'articulation astragalo-scaphoïdienne est également concernée.

Un mouvement d'éversion exagéré peut entraîner une lésion antéro-interne de l'articulation astragalo-calcanéenne.

Un mouvement d'inversion exagéré peut entraîner une lésion postéro-externe de l'articulation astragalo-calcanéenne.

XXXVII

TECHNIQUE DE NORMALISATION D'UNE LESION ANTERO-INTERNE DE L'ARTICULATION ASTRAGALO-CALCANEENNE, A DROITE

- Le patient est allongé en décubitus dorsal.

- L'ostéopathe se tient en bout de table, du côté droit. Sa main gauche empaume la talon droit du sujet. Sa main droite maintient le coup de pied de telle sorte que son bord cubital soit le plus près possible de l'extrémité inférieure du tibia. L'éminence hypothénar de sa main droite prend un contact très précis avec la tête de l'astragale.

- Les deux mains du praticien effectuent une légère traction. Pendant que la main droite de l'ostéopathe exerce une poussée rapide et brève sur la tête de l'astragale, dans l'axe de la facette articulaire, la main gauche du praticien immobilise le calcanéum.

XXXVIII

TECHNIQUE DE NORMALISATION D'UNE LESION POSTERO-EXTERNE DE L'ARTICULATION ASTRAGALO-CALCANEENNE, A DROITE

• Le patient est allongé en décubitus dorsal.

• L'ostéopathe se tient en bout de table, du côté droit. Sa main droite empaume le talon droit du sujet. Sa main gauche enserre le coup de pied de telle sorte que son éminence hypothénar soit au contact de la partie externe de la tête de l'astragale.

• Les deux mains du praticien effectuent une légère traction. Pendant que la main gauche de l'ostéopathe exerce une poussée rapide et brève sur la portion externe de la tête de l'astragale, dans l'axe de la facette articulaire, la main droite du praticien immobilise le calcanéum.

GENERALITES SUR LES LESIONS DE L'ARTICULATION CALCANEO-CUBOIDIENNE

d'après W.-F. STRACHAN D.O.F.A.A.O.

Le cuboïde figure la clé de voûte de l'arche externe du pied et contribue au maintien de l'arche transverse.

Dans une lésion postéro-externe de l'articulation astragalo-calcanéenne, l'axe long du calcanéum devient plus horizontal et sa surface articulaire cuboïdienne plus verticale. Le support postérieur du cuboïde s'est abaissé, permettant au cuboïde de descendre avec lui. L'arche externe devient plus basse et le cuboïde ne soutient plus efficacement l'arche transverse.

Dans sa descente, le bord interne du cuboïde descend plus bas que son bord externe : le cuboïde est en rotation interne.

Lorsque le cuboïde est en rotation interne, la pression plantaire est douloureuse, l'arche externe est abaissée, l'arche transverse n'est plus soutenue et l'angle inféro-interne du cuboïde est plus proéminent.

La rotation interne du cuboïde peut se rencontrer :

- dans une suite mécanique montante,
- dans une suite mécanique descendante,
- dans une lésion postéro-externe de l'articulation astragalo-calcanéenne,
- dans le contexte traumatique.

XXXIX

TECHNIQUE DE NORMALISATION D'UNE LÉSION EN ROTATION INTERNE DU CUBOIDE DROIT

• La table est élevée en position haute. Le patient se place en bout de table. Son buste et son bassin reposent sur la table. Son poids de corps s'appuie sur la jambe gauche.

• L'ostéopathe se tient derrière lui et saisit son pied droit. Le genou droit du sujet est fléchi. Les deux mains du praticien enserrent le coup de pied du patient. Ses deux pouces se croisent et se superposent au niveau de l'angle inféro-interne et du bord interne du cuboïde.

• Les pouces de l'ostéopathe exercent une poussée rapide et brève en « coup de fouet » sur le bord interne du cuboïde afin de lui imprimer un mouvement de rotation externe. Cette poussée utilise la flexion-extension du pied, le poids du membre, mais ne doit pas nuire aux autres articulations.

• Une autre modalité consiste à utiliser la même technique, le sujet étant couché en procubitus, la jambe droite pendant hors de la table.

Technique de normalisation d'une lésion
en rotation interne du cuboïde droit

XL

TECHNIQUE DE NORMALISATION D'UNE LESION EN ROTATION INTERNE DU CUBOIDE DROIT

- Le patient est allongé en procubitus. Sa jambe est fléchie à 90°.

- L'ostéopathe se tient du côté en lésion, à droite. Sa main droite empaume le talon de telle sorte que son pouce droit puisse entrer en contact avec le bord interne du cuboïde. Sa main gauche saisit l'avant-pied de telle sorte que son pouce gauche se superpose au pouce de la main droite.

- Les deux mains du praticien majorent la concavité de la voûte plantaire et les deux pouces réunis exercent une poussée rapide et brève sur le bord interne du cuboïde de haut en bas et légèrement en dehors afin de lui imposer une rotation externe.

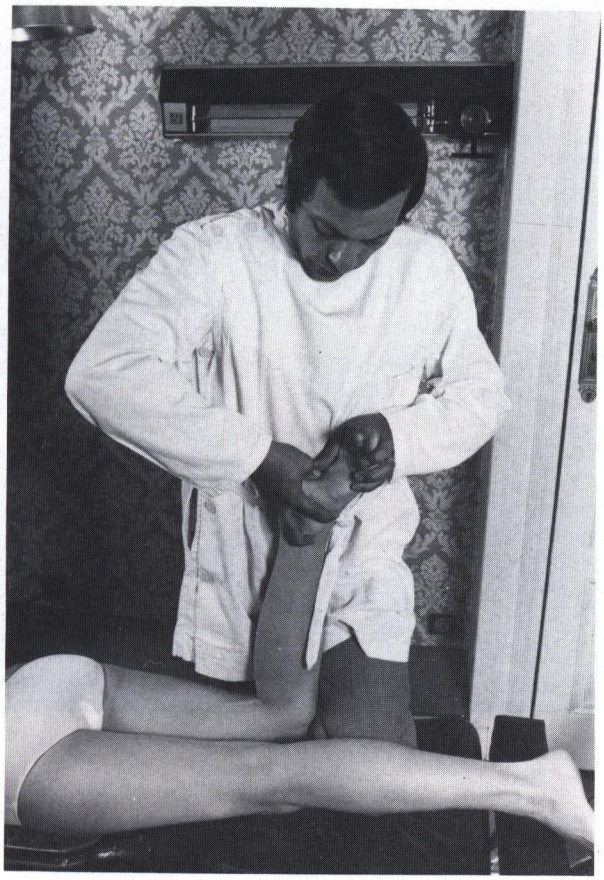

XLI

TECHNIQUE DE NORMALISATION D'UNE LESION EN ROTATION DU CUBOIDE DROIT

• Le patient est allongé en décubitus dorsal. Sa hanche droite est en abduction, son genou est fléchi et la face externe de son pied droit repose sur la table.

• L'ostéopathe se tient du côté en lésion, à droite. Sa main gauche empaume le calcanéum.

• Lorsque le cuboïde est en rotation externe, le praticien place l'articulation métacarpo-phalangienne du majeur au contact de la face inférieure du cuboïde. Pendant que sa main gauche maintient le calcanéum, il effectue une adduction et une éversion du pied afin de faire tourner le cuboïde en rotation interne. Les deux mains de l'ostéopathe exercent un couple rapide et bref.

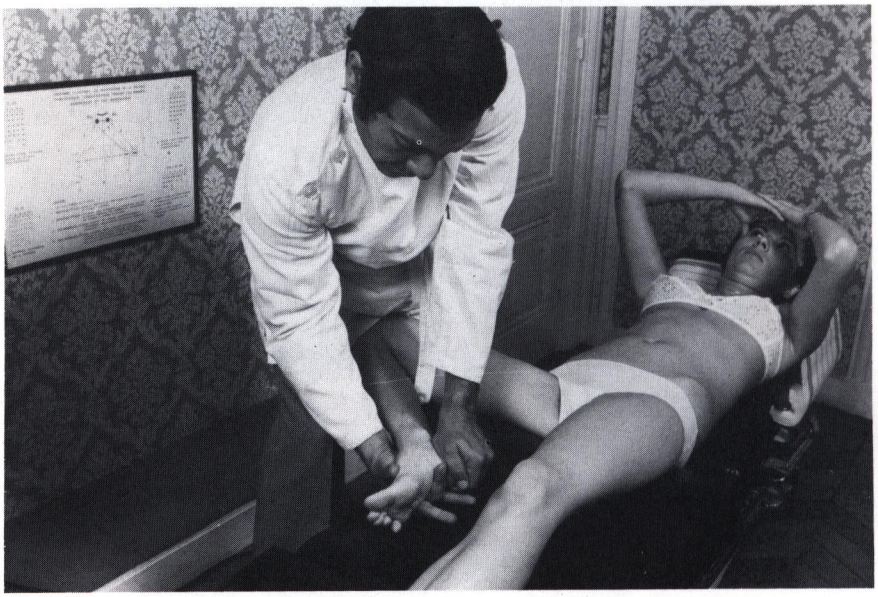

Normalisation d'une lésion en rotation externe du cuboïde droit.

• Lorsque le cuboïde est en rotation interne, le praticien place l'éminence hypothénar au contact de la face inférieure du cuboïde. Pendant que sa main gauche maintient le calcanéum, il effectue une inversion du pied afin de faire tourner le cuboïde en rotation externe. Les deux mains de l'ostéopathe exercent un couple rapide et bref.

Normalisation d'une lésion en rotation interne du cuboïde droit

GENERALITES SUR LES LESIONS DE L'ARTICULATION ASTRAGALO-SCAPHOIDIENNE

d'après W.-F. STRACHAN D.O.F.A.A.O.

Le scaphoïde est encore appelé « os naviculaire ».

Dans une lésion antéro-interne de l'articulation astragalo-calcanéenne, la tête de l'astragale se déplace en dedans par rapport au scaphoïde et perturbe l'arche interne qui s'affaisse légèrement. Ceci constitue une éversion du pied et le scaphoïde est entraîné en rotation externe.

La rotation externe du scaphoïde peut se rencontrer :

- dans une suite mécanique montante,
- dans une suite mécanique descendante,
- dans une lésion antéro-interne de l'articulation astragalo-calcanéenne,
- dans le contexte traumatique.

XLII

TECHNIQUE DE NORMALISATION D'UNE LESION EN ROTATION EXTERNE DU SCAPHOIDE DROIT

• Le patient est allongé en procubitus. Sa jambe droite est fléchie à 90°.

• L'ostéopathe se tient du côté en lésion, à droite. Sa main droite empaume le talon de telle sorte que son pouce droit puisse entrer en contact avec le bord externe du scaphoïde. Sa main gauche saisit l'avant-pied de telle sorte que son pouce gauche se superpose au pouce de la main droite.

• Les deux mains du praticien majorent la concavité de la voûte plantaire et les deux pouces réunis exercent une poussée rapide et brève sur le bord externe du scaphoïde, de haut en bas, et légèrement en dedans, afin de lui imposer une rotation interne.

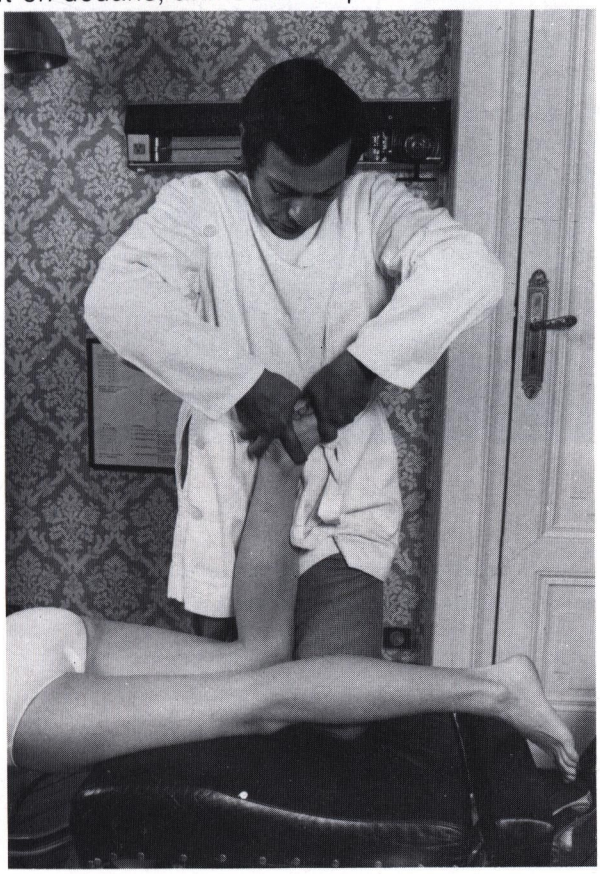

XLIII

TECHNIQUE DE NORMALISATION D'UNE LESION EN ROTATION EXTERNE DU SCAPHOIDE DROIT

• Le patient est allongé en décubitus dorsal. Sa hanche droite est en abduction, son genou droit est fléchi et le bord externe de son pied droit repose sur la table.

• L'ostéopathe se tient du côté en lésion, à droite. Sa main gauche empaume le talon et la cheville droite du sujet. L'articulation métacarpo-phalangienne de l'index de sa main droite prend un contact avec le tubercule du scaphoïde et amène le pied en adduction et éversion afin de faire tourner le scaphoïde en rotation interne.

• Les deux mains du praticien exercent un couple et l'articulation métacarpo-phalangienne de l'index de la main droite de l'ostéopathe réalise une poussée rapide et brève qui a pour effet d'amener le scaphoïde en rotation interne.

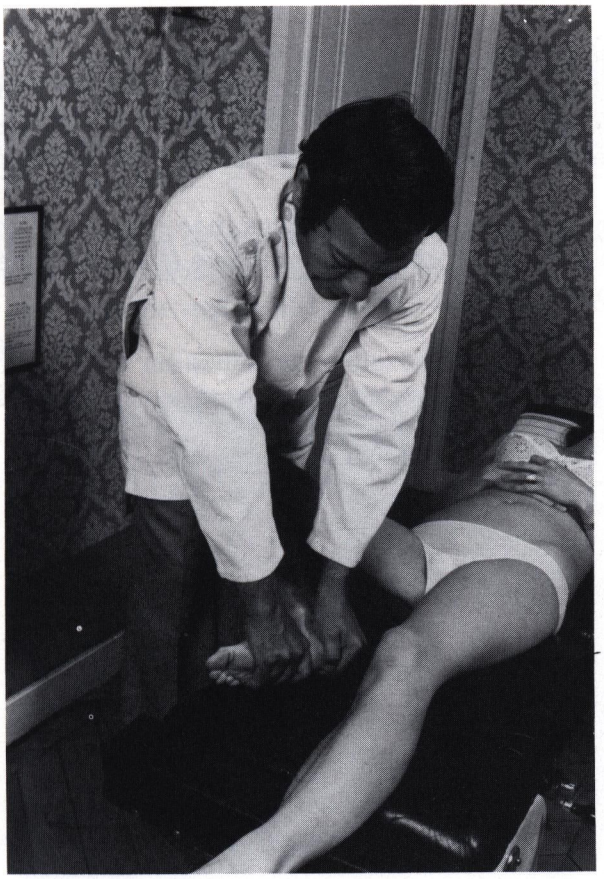

Technique de normalisation d'une lésion
en rotation externe du scaphoïde droit.

GENERALITES SUR LES LESIONS DES OS CUNEIFORMES

Au même titre qu'une lésion en rotation du cuboïde affaiblit l'arche externe du pied, retentissant sur les 4e et 5e métatarsiens correspondants, une lésion en rotation du scaphoïde affaiblit l'arche interne du pied et se répercute sur les 1er, 2e et 3e cunéïformes.

En dehors des cas traumatiques, une restriction de mobilité articulaire des cuneïformes doit toujours être considérée comme une lésion secondaire.

Il est tout à fait possible de s'inspirer des techniques de normalisation destinées au cuboïde et au scaphoïde pour la correction des cunéïformes.

XLIV

TECHNIQUES DE NORMALISATION DES OS CUNEIFORMES A GAUCHE

- Le patient est couché en procubitus.

- L'ostéopathe se tient en bout de table, du côté en lésion, à gauche. Les doigts de ses deux mains sont entrelacés sur la face antérieure du pied gauche du sujet. Ses pouces sont superposés sur le cunéïforme choisi.

- Les deux mains du praticien impriment à la voûte plantaire un mouvement d'extension. Les deux pouces de l'ostéopathe exercent une poussée rapide et brève en « coup de fouet » sur le cunéiforme choisi.

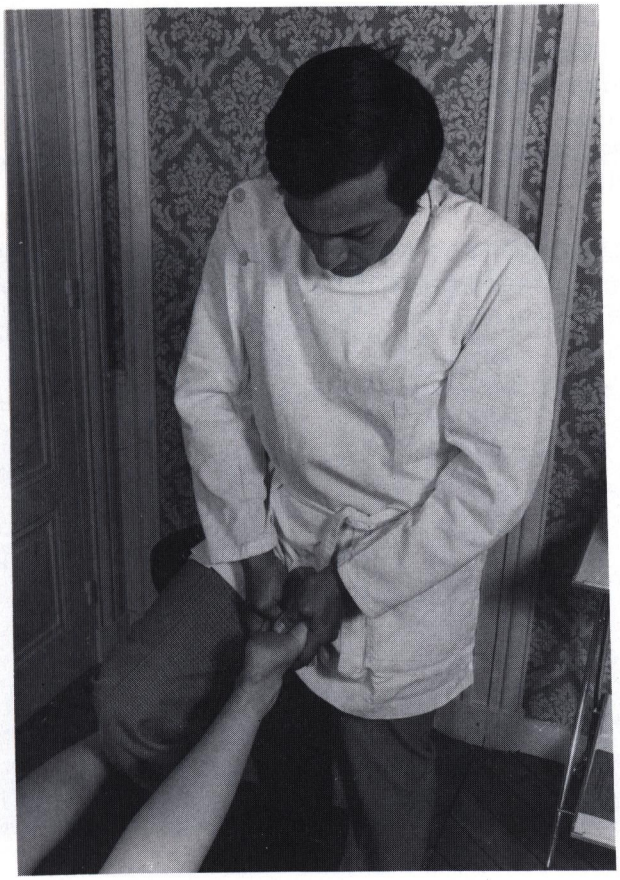

GENERALITES SUR LES LESIONS DES ARTICULATIONS TARSO-METATARSIENNES

d'après W.-F. STRACHAN D.O.F.A.A.O.

La première articulation cunéo-métatarsienne :

La facette articulaire du premier cunéïforme est restée réniforme, son hile étant dirigé en dehors.

Cette articulation permet des mouvements de :

- Glissement supérieur ;
- Glissement inférieur ;
- Rotation externe ;
- Rotation interne.

Ces mouvements peuvent s'objectiver lorsque le pied adopte une attitude d'inversion ou d'éversion.

Toute exagération physiologique peut entraîner une restriction de mobilité articulaire.

Les tests de mobilité de cette articulation consistent tout simplement à mobiliser le métatarse correspondant vers le haut, vers le bas ou en rotation.

Les autres articulations cunéo-métatarsiennes :

Les mouvements de ces articulations sont surtout des mouvements de glissement.

Une restriction de mobilité articulaire peut entraîner des douleurs sous les têtes des métatarses.

L'importance de la mobilité articulaire est fonction des métatarses considérés : celle-ci augmente du troisième au cinquième. Le deuxième est le moins mobile et le cinquième, le plus mobile.

Les tests de mobilité de ces articulations consistent tout simplement à mobiliser les métatarses correspondants vers le haut, vers le bas ou en rotation.

XLV

TECHNIQUE DE NORMALISATION D'UNE LESION EN GLISSEMENT INFERIEUR ET EN ROTATION INTERNE DU PREMIER METARTASIEN, A GAUCHE

Le pied creux s'accompagne souvent d'une lésion en glissement inférieur et en rotation interne du premier métatarsien.

- Le patient est allongé en décubitus dorsal.

- L'ostéopathe se tient du côté en lésion, à gauche. L'articulation métacarpo-phalangienne de l'index de sa main droite maintient le scaphoïde et le premier cunéïforme. La pince « pouce-index » de sa main gauche saisit l'extrémité proximale du premier métatarsien.

- Les deux mains du praticien exercent un couple. Pendant que sa main droite maintient le scaphoïde et le premier cunéïforme au contact de la table, la pince « pouce-index » de sa main gauche emmène le premier métatarsien en haut et en rotation externe.

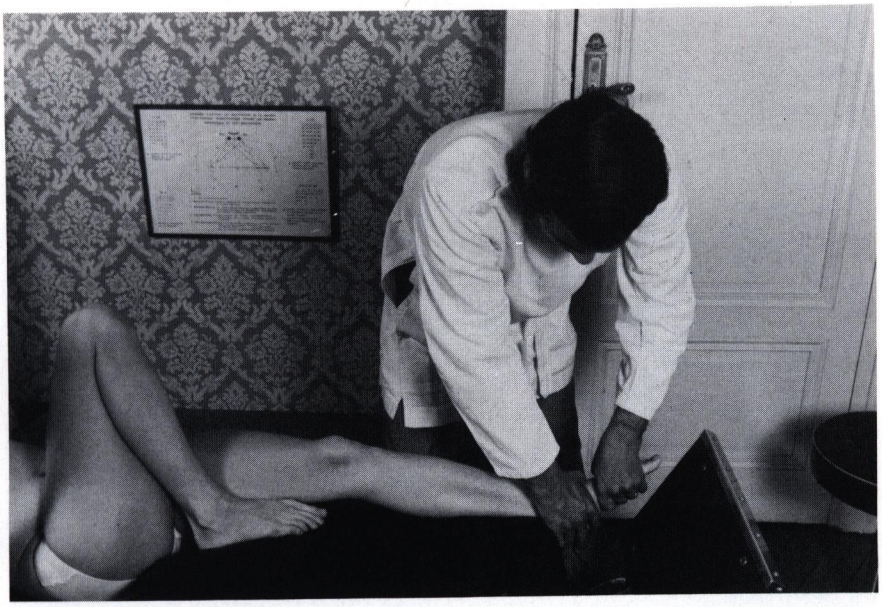

XLVI

TECHNIQUE DE NORMALISATION D'UNE LESION EN GLISSEMENT SUPERIEUR ET EN ROTATION EXTERNE DU PREMIER METATARSIEN, A GAUCHE

Le pied plat s'accompagne souvent d'une lésion en glissement supérieur et en rotation externe du premier métatarsien.

- Le patient est allongé en décubitus dorsal.

- L'ostéopathe se tient du côté en lésion, à gauche. L'éminence hypothénar de sa main droite prend un contact précis avec la face dorsale de l'extrémité proximale du premier métatarsien. Les doigts de cette même main s'entrelacent avec ceux de sa main gauche sur le bord interne du pied. Les éminences thénar et hypothénar de la main gauche du praticien réalisent un contre-appui plantaire. Le pied gauche est amené en flexion dorsale et en éversion.

Les deux mains réunies du praticien exercent une traction rapide et brève sur un plan horizontal afin d'amener le premier métatarsien en bas et en rotation interne.

XLVII

TECHNIQUE DE NORMALISATION D'UNE RESTRICTION DE MOBILITE ARTICULAIRE DE LA PREMIERE PHALANGE DU PIED GAUCHE

- Le patient est allongé en décubitus dorsal.

- L'ostéopathe se tient du côté en lésion, à gauche. La pince « pouce-index » de sa main gauche saisit la première phalange du gros orteil. La pince « pouce-index » de sa main droite saisit l'extrémité du premier métatarsien. Les éminences thénar et hypothénar et les autres doigts de sa main droite enserrent le premier métatarsien.

- Pendant que la main droite du praticien maintient le premier métatarsien, la pince « pouce-index » de sa main gauche fléchit la première phalange et effectue une traction brève et rapide. Des mouvements de circumduction, à droite comme à gauche, peuvent s'avérer utiles.

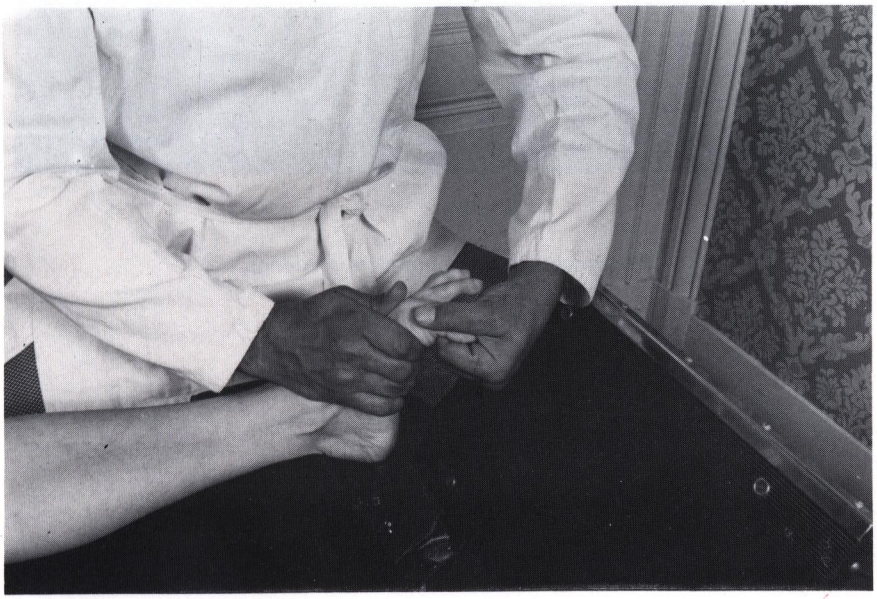

Flexion de la première phalange

Circumduction de la première phalange

XLVIII

TECHNIQUE DE NORMALISATION D'UNE RESTRICTION DE MOBILITE ARTICULAIRE DE LA PREMIERE PHALANGE DU PIED DROIT

• Le patient est allongé en procubitus. Sa jambe droite est fléchie.

• L'ostéopathe se tient du côté en lésion, à droite. Sa main droite épouse la face plantaire du pied droit du sujet, de telle sorte que son pouce droit soit au contact de la face plantaire de la tête du premier métatarsien. L'éminence hypothénar de sa main gauche amène les phalanges en extension plantaire et notamment la première phalange.

• L'éminence hypothénar de la main gauche du praticien et le pouce de sa main droite réalisent un couple par une poussée rapide et brève. Des mouvements de circumduction, à droite comme à gauche, peuvent s'avérer utiles.

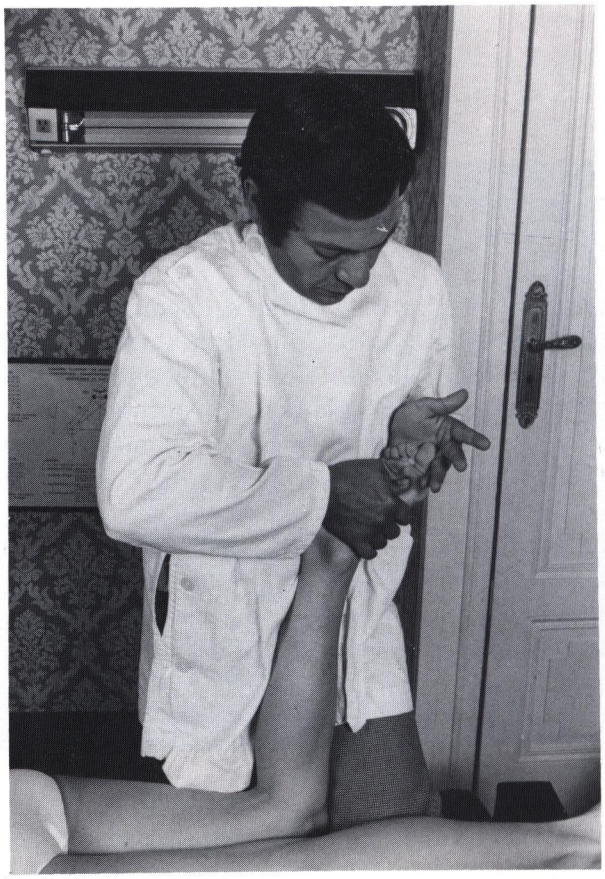

Technique de normalisation d'une restriction de mobilité articulaire de la première phalange du pied droit.

XLIX

TECHNIQUE DE NORMALISATION D'UN HALLUX-VALGUS, A GAUCHE

• Le patient est allongé en décubitus dorsal.

• L'ostéopathe se tient en bout de table, du côté gauche. L'articulation métacarpo-phalangienne de l'index de sa main gauche prend un contact avec la face latérale de l'articulation métatarso-phalangienne du gros orteil, sur le ligament latéral correspondant. La pince « pouce-index » de sa main droite saisit la première phalange du gros orteil pour la maintenir en traction.

• Pendant que la main droite du praticien exerce une traction sur la première phalange du gros orteil, l'articulation métacarpo-phalangienne de sa main gauche exerce une translation latérale rapide et brève, dirigée de dedans en dehors.

• Cette lésion est souvent bilatérale mais d'inégale importance à droite et à gauche. L'Hallux-valgus le plus douloureux n'est pas toujours le plus déformé et la douleur est parfois unilatérale ; c'est la raison pour laquelle l'ostéopathe devra vérifier le taux d'uricémie du sujet afin de ne pas attribuer à l'Hallux-valgus des douleurs d'origine goutteuse.

• Après correction, des applications nocturnes d'un mélange, composé par moitié de glycérine et d'alcool à 90°, peuvent s'avérer utiles.

• L'hallux-valgus est une déformation plus volontiers féminine en relation avec le port des chaussures (avant-pied triangulaire).

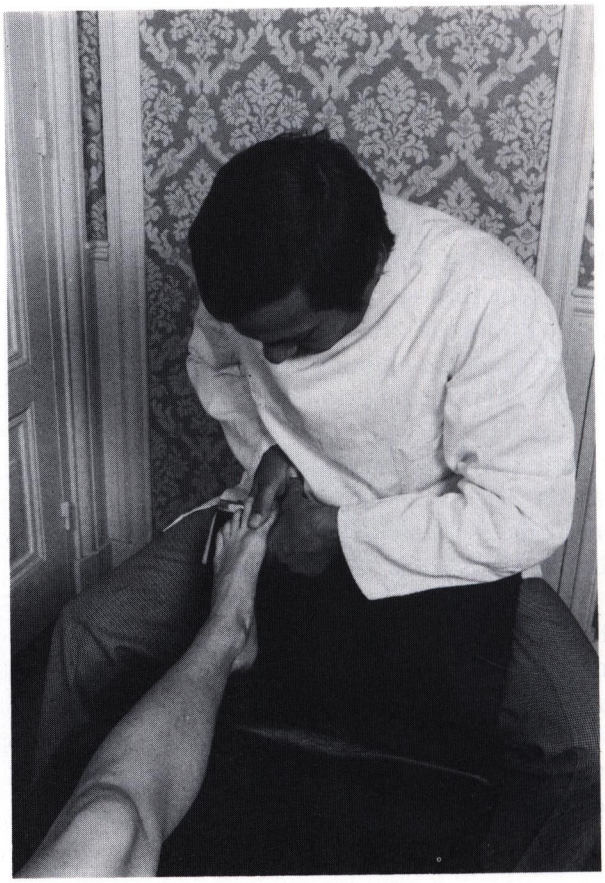

Technique de normalisation d'un hallux-valgus, à gauche

L

TECHNIQUE DE NORMALISATION D'UNE RESTRICTION DE MOBILITE ARTICULAIRE DE LA DEUXIEME A LA CINQUIEME PHALANGE DU PIED DROIT

• Le patient est allongé en procubitus. Sa jambe droite est fléchie à 90°.

• L'ostéopathe se tient du côté en lésion, à droite. Les éminences de sa main gauche amènent les phalanges (2, 3, 4 et 5) en extension plantaire maximum pendant que le pouce de sa main droite prend un contact individuel au niveau des articulations métatarso-phalangiennes (2, 3, 4 et 5). Un couple de correction s'exerce au niveau de chaque articulation, par l'intermédiaire de la poussée rapide et brève du pouce de la main droite du praticien.

• L'extension plantaire des phalanges s'accompagne d'une légère inversion générale du pied. De légers mouvements de circumduction , à droite ou à gauche, peuvent s'avérer quelquefois utiles.

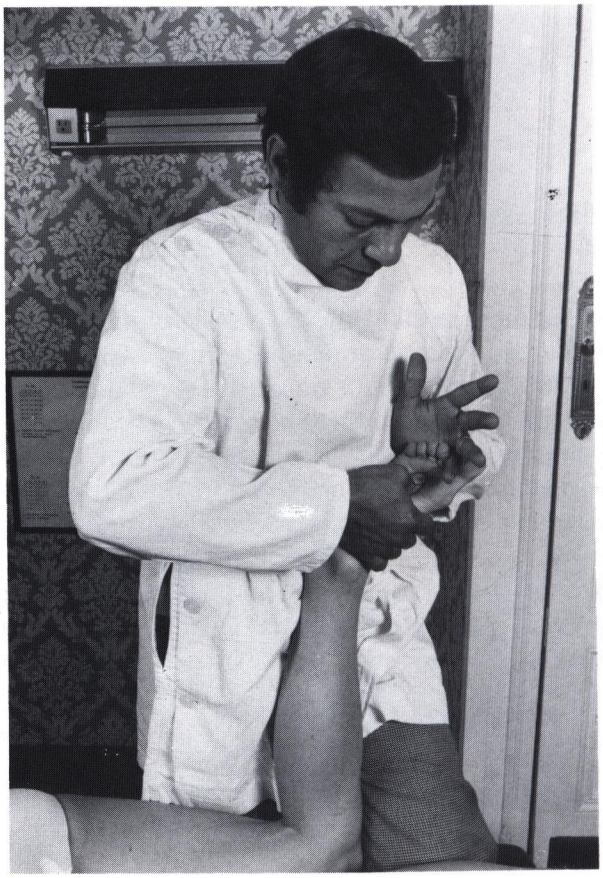

Technique de normalisation d'une restriction de mobilité articulaire de la deuxième à la cinquième phalange du pied droit.

CONCLUSION

L'ostéopathie est une science adulte qui ne saurait se résumer à la « pratique de l'ostéopathie » telle qu'elle est définie par la loi et utilisée par de nombreux praticiens sous la forme d'une équation inéxacte :

« Ostéopathie = Manipulations articulaires »

Il s'agit, en fait, d'un système de pensée, de raisonnement, dont l'originalité ne fait aucun doute et qui repose sur les principes fondamentaux énoncés par Andrew-Taylor STILL (1828-1917), sur de grands principes philosophiques : positivisme, réalisme, empirisme, pragmatisme, sur la notion d'entité de l'individu, d'unité fonctionnelle et d'interdépendance, de normalisation, d'homéostsie, de forces biokinétiques intrinsèques dont la puissance d'autorégulation dépasse très largement celle des forces d'intervention thérapeutique, qu'il s'agisse du domaine articulaire ou organique, qu'il s'agisse du corps physique, psychique ou énergétique.

Cette science, qu'est l'ostéopathie, répond aux exigences humaines, s'individualise et se démarque très nettement, tant de la médecine traditionnelle et des prestations académiques, que de la vertébrothérapie, de la kinésithérapie ou du Certificat d'Etudes Spéciales de Rééducation et Réadaptation fonctionnelle.

Cet ouvrage sur les « Lésions ostéopathiques du membre inférieur » complète les précédentes publications sur « Les lésions ostéopathiques iliaques » et « Les lésions ostéopathiques du sacrum ».

Les techniques de normalisation articulaire s'inscrivent dans le concept ostéopathique tout en ne représentant qu'un des éléments de cet art qui ne s'adresse pas qu'aux troubles de la fonction articulaire.

Compte-tenu de la définition médicale et juridique qui est donnée au mot « manipulation » : « réduction des déplacements osseux, mobilisation forcée des articulations », il est indispensable d'attirer l'attention du lecteur sur la différence très nette qui existe entre une « manipulation » et une « technique de normalisation ». Qu'il s'agisse de fluides, de tissus mous, d'articulations ou de viscères, la « **normalisation** » est une restauration physiologique favorisant **l'homéostasie.**

Dans le domaine articulaire, la position d'un segment osseux par rapport à son voisin n'est pas un critère de restriction de mobilité ni de « lésion ostéopathique » ; seule, la mobilité est souveraine car elle conditionne la vascularisation. La normalisation est une restauration du jeu articulaire allant dans le sens de la physiologie. Elle est isotonique lorsqu'elle utilise la coopération musculaire et respiratoire du patient. La normalisation articulaire ne saurait, en aucun cas, s'apparenter à « une réduction osseuse » ou à une « manœuvre à caractère forcé ». Il s'agit, là encore, d'un **phénomène d'autorégulation**. Il en est de même de la normalisation viscérale : restauration physiologique des fonctions organiques.

La normalisation de la mobilité des os du crâne est la meilleure démonstration de la différence qui existe entre la définition légale de la manipulation et une technique de normalisation. La normalisation des structures crâniennes s'effectuent par l'intermédiaire des membranes de tensions réciproques et par le jeu du liquide céphalo-rachidien. Il s'agit, là aussi, d'un phénomène d'autorégulation mais en aucun cas d'une réduction d'un déplacement osseux ou d'une mobilisation à caractère forcé.

GLOSSAIRE

L.L.I.	Ligament latéral interne
L.L.E.	Ligament latéral externe
L.P.	Lésion primaire
L.S.	Lésion secondaire
M.T.	Métatarsien
C.	Cunéïforme
S.M.M.	Suite mécanique montante
S.M.D.	Suite mécanique descendante
E.I.A.S.	Epine iliaque antéro-supérieure
E.I.P.S.	Epine iliaque postéro-supérieure
E.I.P.I.	Epine iliaque postéro-inférieure
E.I.A.I.	Epine iliaque antéro-inférieure
L.P.L.	Long péronier latéral
J.P.	Jambier postérieur

J.A. Jambier antérieur

C.P.L. Court péronier latéral

Ph. Lés. Phénomène lésionnel

Normalisation articulaire : Restauration du jeu articulaire allant dans le sens de la physiologie.

Normalisation articulaire isotonique : Restauration du jeu articulaire allant dans le sens de la physiologie et utilisant la coopération musculaire et respiratoire du sujet.

Normalisation en général : Restauration physiologique favorisant l'homéostasie.

R.I. Rotation interne

R.E. Rotation externe

« Slack » « Réduire le slack », consiste à réduire le jeu articulaire d'une articulation avant sa correction afin de la rendre spécifique.

S.O. Suite ostéopathique
« ...Un ensemble de phénomènes naturels n'a jamais une cause unique mais une infinité de causes qui se trouvent liées en chaine les unes aux autres, ce qui fait qu'une infinité de ces chaines peuvent concourir causalement au phénomène considéré... ».
(A. CHAMFRAULT et N'GUYEN VAN NGUI).

« ...Nous entendons par cause d'un phénomène, la condition constante et déterminée de son existence ; c'est ce que nous appelons le déterminisme ou le comment des choses, c'est-à-dire, la cause prochaine ou déterminante... ».
(Claude Bernard).

BIBLIOGRAPHIE

Edythe F. ASHMORE
« Osteopathic Mechanics » 1915.

E. BARBER
Osteopathy complete, 1898.

C. Bernard
« Introduction à l'étude de la médecine expérimentale » 1966.

Ed. BORDAS
« La causalité » 1968.

C. BRUNOLD & J. JACOB
« La pensée contemporaine » 1970.

BRUNSCHVICG
« Causalité et expérience humaine » 1969.

A. CHAMFRAULT & N'GUYEN VAN NGHI
« L'énergétique humaine » 1969.

Carl P-Mc CONNEL
« Practice of osteopathy » 1899.
« Clinical osteopathy » 1917.

C.H. DOWNING
« Osteopathic principles in disease » San Francisco 1935.

P. DUMAS & R. ANDRIVET
« Les entorses ».

H.H. FRYETTE
« Principles of osteopathic technic » 1954.

GOLDTHWAIT, L.T. BROWN, L.T. SWAIM & J.G. KUHNS
« Body mechanics in the study and treatment of diseases » 1934.

T.E. HALL & J. WERNHAM
« The contribution of John Martin LITTLEJOHN to osteopathy ».

HAZZARD
« Principles of osteopathy » 1899.

HOVELAQUE
Traités d'Anatomie Humaine.

G.D. HULETT
A text book of the principles of osteopathy 1906.

I.A. KAPANDJI
« Physiologie articulaire », Editions MALOINE 1974.

LANE
« Dr A.T. STILL founder of osteopathy » 1925.

LAPLACE
« Déterminisme laplacien ou linéaire » 1820.

LAYCODK
« Manual of joint manipulation » 1953.

W. LINVINGSTON-HARLAN
« Osteopathy the new science » 1898.

J.B. LITTLEJOHN
« Outlines of pathology » 1899.

J. MENETRIER
« La médecine des fonctions » Editions Lefrançois 1974.

John Mc MENNEL
« Joint pain » 1964.

MERLE d'AUBIGNE
« Traumatologie », Collect. Medico Chirurgicale.

Peter S. MORAN, Neil A. PRUZZO, Fred L. MITCHELL
« An evaluation and treatment manual of osteopathic manipulative procedure » 1973.

PATURET
Traités d'Anatomie Humaine

J. PIAGET
« Epistémologie des sciences de l'homme » 1970.

POIRIER
Traités d'Anatomie Humaine

ROUVIERE
Traités d'Anatomie Humaine Ed. Masson 1962.

H. RUBINSTEIN
« Osteopathic Publications ».

W.A. SCHWAB
« Principles of manipulative treatement » J. Am. Osteop. Assoc., Fév-Mars-Avr. 1932.

O. SMITH
« The connective tissue cause of diseases »

H. SPENCER
« Principe de Causalité » 1948.

A.T. STILL
« Clinical osteopathy » Chicago Illinois 1917.
«Osteopathic principles »
« Osteopathy Research and practice » Kirksville 1910.
« Introduction at the philosophic and mechanical principles of osteopathy »
« Philosophy of osteopathy » 1899.

A. STODDARD
« Manual of osteopathic technique » London 1959.
« Manual of osteopathic practice » London 1969.

W.F. STRACHAN, H.H. FRYETTE
« Principles of osteopathic technic » (A.A.O.) 1954.

J. SWART
« Strap technic » 1919

L. TESTUT, M. LATARJET
« Traités d'anatomie humaine » Editions DOIN 1949 (9e édition).

A. TRILLAT, H. DEJOUR, G. BOUSQUET, P. GRAMMONT, J.P. CAILLE, B. LAPEYRE, F. LECLERC-CHALVET, J.A. NOIRCLERC, A. RAMBERT, J.L. LERAT
Journées lyonnaises de chirurgie du genou (avril 71 et sep. 77) Ed. SIMEP.

W.J. WALTON
« Osteopathic diagnosis and technique » 1966.

P. WENDEL
« Handbook of diagnosis ».

TABLE DES MATIÈRES

Introduction 21

CHAPITRE I :

Suites mécaniques montante et descendante 25

A — Anatomie ostéopathique du cuboïde 32

B — Anatomie ostéopathique du scaphoïde 40

C — Anatomo-physiologie ostéopathique du long péronier latéral 47

D — Anatomo-physiologie ostéopathique du jambier postérieur 50

E — La suite mécanique montante 52

F — La suite mécanique descendante 54

G — Anatomie ostéopathique des articulations péronéo-tibiales 55

H — Anatomo-physiologie ostéopathique du biceps crural 63

I — Dans la suite mécanique montante 65

J — Dans la suite mécanique descendante 65

K — Physio-pathologie ostéopathique des articulations péronéo-tibiales 65

L — Suite mécanique montante 73

M — Suite mécanique descendante 74

CHAPITRE II :

Les lésions méniscales 77

A — Généralités sur les dérangements internes du genou 80

B — Les ménisques 84

C — Les lésions méniscales internes 90

D — Les lésions méniscales externes 97

CHAPITRE III :

Considérations générales sur les entorses 101

A — Etiologie 103

B — Anatomie pathologique 103

C — Clinique 104

D — Traitement 105

CHAPITRE IV :

L'entorse du genou 109

A — L'articulation du genou 111

B — Clinique 121

I — Les lésions ligamentaires récentes par étirement 122

II — Les lésions ligamentaires récentes par rupture 123

C — Traitement 127

I — Les lésions ligamentaires récentes par étirement 127

II — Les lésions ligamentaires récentes par rupture 128

CHAPITRE V :

L'entorse tibio-tarsienne 129

A — L'articulation tibio-tarsienne 132

B — Signes cliniques 139

C — Radiologie 142

D — Traitement 142
E — L'entorse tibio-tarsienne par hyperextension ou hyperflexion 147

CHAPITRE VI :

L'entorse sous-astragalienne 149
A — L'articulation astragalo-calcanéenne postérieure 151
B — L'articulation astragalo-calcanéenne antérieure 154
C — Clinique 155
D — Radiologie 155
E — Traitement 156

CHAPITRE VII :

L'entorse de CHOPART 157
A — L'articulation astragalo-scaphoïdienne 160
B — L'articulation calcanéo-cuboïdienne 163
C — Clinique 165
D — Radiologie 166
E — Traitement 167

CHAPITRE VIII :

L'entorse de LISFRANC 169
A — L'articulation de LISFRANC 171
B — Clinique 177
C — Traitement 179

CHAPITRE IX :

Tests de mobilité 181
I — Rotation externe coxo-fémorale 183
II — Rotation interne coxo-fémorale 185
III — Tests d'addo-abduction de genou droit 187

IV — Mouvements de tiroir antéro-postérieur du genou droit 190

V — Tests de rotation interne et externe de l'extrémité supérieure tibiale 191

VI — Test de mobilité de l'articulation péronéo-tibiale supérieure 194

VII — Test de mobilité de l'articulation péronéo-tibiale inférieure 196

VIII — Tests de flexion-extension de l'articulation tibio-tarsienne 198

IX — Glissement antéro-postérieur de l'articulation tibio-tarsienne gauche 200

X — Tests d'addo-abduction des articulations tibio-tarsiennes 202

XI — Test de mobilité de l'articulation astragalo-calcanéenne à droite 205

XII — Tests de rotation interne et externe de l'articulation de CHOPART 207

XIII — Tests de mobilité du scaphoïde gauche 210

XIV — Tests de mobilité du cuboïde droit 213

XV — Tests de mobilité des cunéïformes du pied droit 216

XVI — Tests de mobilité des métatarsiens du pied droit 218

XVII — Tests de mobilité des phalanges du pied gauche 219

CHAPITRE X :

Techniques de normalisation 223

I — Technique globale de normalisation d'une lésion coxo-fémorale en rotation interne à droite 225

II — Technique de normalisation d'une lésion coxo-fémorale en rotation interne à droite 228

III — Technique de normalisation d'une lésion coxo-fémorale en rotation interne à droite 230

IV — Technique globale de normalisation d'une lésion coxo-fémorale en rotation externe à droite 232

V — Technique de normalisation d'une lésion coxo-fémorale en rotation externe à droite 236

VI — Technique de normalisation d'une lésion coxo-fémorale en rotation externe à droite .. 238

VII — Technique de normalisation d'une lésion en adduction du genou droit 241

VIII — Technique de normalisation d'une lésion en abduction du genou droit 242

IX — Technique de normalisation d'une lésion en rotation interne du tibia par rapport au fémur, à droite 244

X — Technique de normalisation d'une lésion en rotation interne du tibia par rapport au fémur, à droite 245

XI — Technique de normalisation d'une lésion en rotation externe du tibia par rapport au fémur, à droite 247

XII — Technique de normalisation d'une lésion en rotation externe du tibia par rapport au fémur, à droite 249

XIII — Technique de normalisation d'une lésion en glissement externe du tibia avec adduction, à droite 250

XIV — Technique de normalisation d'une lésion en glissement interne du tibia avec adduction, à droite 251

XV — Technique de normalisation d'une lésion en glissement externe du tibia avec abduction, à droite 252

XVI — Technique de normalisation d'une lésion en glissement interne du tibia avec abduction, à droite 253

XVII — Technique de normalisation d'un déplacement postérieur du tibia par rapport au fémur, à droite 255

XVIII — Technique de normalisation d'un déplacement postérieur du tibia par rapport au fémur, à droite 257

XIX — Technique de normalisation d'un déplacement postérieur du tibia par rapport au fémur, à droite 259

XX — Technique de normalisation d'un déplacement postérieur du tibia par rapport au fémur, à droite 261

XXI — Technique de normalisation d'un déplacement postérieur du tibia par rapport au fémur, à gauche 262

XXII — Technique de normalisation d'un déplacement antérieur du tibia par rapport au fémur, à gauche 263

XXIII — Technique de normalisation d'une lésion du ménisque externe à droite 264

XXIV — Technique de normalisation d'une lésion du ménisque interne à gauche 265

XXV — Hypermobilité 268

XXVI — Technique de normalisation d'une lésion postérieure de l'articulation péronéo-tibiale supérieure, à droite 270

XXVII — Technique de normalisation d'une lésion postérieure de l'articulation péronéo-tibiale supérieure à droite 271

XXVIII — Technique de normalisation d'une lésion postérieure de l'articulation péronéo-tibiale supérieure à droite 273

XXIX — Technique de normalisation d'une lésion antérieure de l'articulation péronéo-tibiale supérieure à droite 274

XXX — Technique de normalisation d'une lésion antérieure de l'articulation péronéo-tibiale supérieure à droite 276

XXXI — Technique de normalisation d'une lésion antérieure de l'articulation péronéo-tibiale inférieure, à droite 278

XXXII — Technique de normalisation d'une lésion postérieure de l'articulation péronéo-tibiale inférieure, à droite 280

XXXIII — Technique de normalisation d'une lésion antérieure du tibia par rapport à l'astragale, à gauche 282

XXXIV — Technique de normalisation d'une lésion antérieure du tibia par rapport à l'astragale, à droite 284

XXXV — Technique de normalisation d'une lésion postérieure du tibia par rapport à l'astragale, à droite 285

XXXVI — Décoaptation globale de l'articulation tibio-tarsienne, à droite 286

XXXVII — Technique de normalisation d'une lésion antéro-interne de l'articulation astragalo-calcanéenne, à droite 288

XXXVIII — Technique de normalisation d'une lésion postéro-externe de l'articulation astragalo-calcanéenne, à droite 289

XXXIX — Technique de normalisation d'une lésion en rotation interne du cuboïde droit 291

XL — Technique de normalisation d'une lésion en rotation interne du cuboïde droit 293

XLI — Technique de normalisation d'une lésion en rotation du cuboïde droit 294

XLII — Technique de normalisation d'une lésion en rotation externe du scaphoïde droit 297

XLIII — Technique de normalisation d'une lésion en rotation externe du scaphoïde droit 298

XLIV — Technique de normalisation des os cunéïformes, à gauche 301

XLV — Technique de normalisation d'une lésion en glissement inférieur et en rotation interne du 1er métatarsien, à gauche 303

XLVI — Technique de normalisation d'une lésion en glissement supérieur et en rotation externe du 1er métatarsien, à gauche 304

XLVII — Technique de normalisation d'une restriction de mobilité articulaire de la 1ere phalange du pied gauche 305

XLVIII — Technique de normalisation d'une restriction de mobilité articulaire de la 1ere phalange du pied droit 307

XLIX — Technique de normalisation d'un hallux-valgus, à gauche 309

L — Technique de normalisation d'une restriction de mobilité articulaire de la 2e à la 5e phalange du pied droit 311

Conclusion 313

Glossaire 315

Bibliographie 317

Imprimerie de Compiègne, Rue Nicéphore Niepce, ZAC de Mercières - 60200 COMPIEGNE

Dépôt légal : 3e trimestre 1980 - N° d'édition 1378 - N° d'impression 42.462